

Artigo original

Efeitos do ultra-som na migração das células satélites após uma lesão experimental em ratos

Effects of the ultrasound on proliferation of satellites cells after experimental injury in rats

Joseani Ceccato*, Ivan Pacheco, D.Sc.***, Gordon Bock***, Adriana Moré Pacheco, M.Sc.****

.....
*Fisioterapeuta do Clube Grêmio Náutico União – Porto Alegre-RS, Fisioterapeuta da Clínica SOS Esportes, **Médico Ortopedista e Traumatologista do Esporte da Clínica SOS Esportes, Médico Ortopedista e Traumatologista do Esporte e Coordenador do Centro de Medicina e Reabilitação do Clube Grêmio Náutico União, Diretor Médico da Federação Gaúcha de Futebol, ***Fisioterapeuta em Santa Cruz do Sul-RS, ****Fisioterapeuta do Clube Grêmio Náutico União, Fisioterapeuta da Clínica SOS Esportes, Professora do Curso de Fisioterapia da PUCRS

Resumo

O ultra-som terapêutico é muito utilizado nas lesões musculares para acelerar o processo de cicatrização. Muitas investigações são realizadas para verificar os seus efeitos durante as fases da regeneração do tecido muscular esquelético e alguns estudos revelam que a proliferação de células satélites é aumentada com a utilização do ultra-som. A intenção de realizar este estudo partiu das diferentes abordagens encontradas sobre os efeitos do ultra-som na migração das células satélites para o sítio da lesão. Foram utilizados ratos machos, adultos, da linhagem *Wistar* (obtidos no laboratório da FFFCMPA), distribuídos aleatoriamente em cinco grupos, onde o músculo gastrocnêmio de ambos membros inferiores foram lesionados com uma contusão experimental. O lado direito recebeu tratamento com ultra-som, enquanto o esquerdo foi o controle. A frequência utilizada foi 3MHz, pulsado a 20%, intensidade de 1w/cm² durante 4 minutos, por dois dias no grupo I, 4 no grupo II, 6 no grupo III, 13 no grupo IV e 20 no grupo V, sendo sacrificados nos dias 3, 5, 7, 14 e 21, respectivamente. Houve predomínio de células satélites no membro tratado em 18 ratos (54,54%) (p < 0,05). Conclui-se que, mesmo ocorrendo esse aumento de proliferação de células satélites, não se pode afirmar que a alteração foi provocada somente pelo efeito do ultra-som. Mais estudos aprofundados devem ser realizados nesta área.

Palavras-chave: ultra-som, cicatrização.

Abstract

Therapeutic ultrasound is commonly used in muscle lesions. A lot of investigations are carried out to verify its effects during the phases of regeneration of the skeletal muscle tissue. The purpose of this study was to analyse different approaches found on the effects of the ultrasound on migration of satellites cells to the injury site. Were used male adults rats, of the *Wistar* lineage (obtained at the laboratory of FFFCMPA), randomly distributed in five groups, where the gastrocnemius muscle in both inferior members were injured with experimental contusion. The right side received treatment with ultrasound, while the left side was the control group. The frequency used was 3 mHz, pulsed to 20%, intensity of 1w/cm² for 4 minutes, for two days in the group I, 4 in the group II, 6 in the group III, 13 in the group IV and 20 in the group V, each group was sacrificed on the 3, 5, 7, 14 and 21 days, respectively. There was prevalence of satellites cells in the treated member on 18 mice (54,54%) (p < 0,05). We can conclude that, even with increase of proliferation of satellites cells, we cannot affirm that the alteration was provoked only by the effect of the ultrasound. Further studies are required in this area.

Key-words: ultrasound, cicatrization.

Recebido 16 de março de 2004; corrigido 13 de dezembro; aceito 15 de dezembro de 2004.

Endereço para correspondência: Adriana Moré Pacheco, Rua Comendador Rbeingantz, 362/601 B, Auxiliadora 90450-020 Porto Alegre RS, E-mail: adripacheco@terra.com.br

Introdução

A lesão muscular é observada com frequência na prática desportiva e está associada às afecções das fibras musculares e do tecido conjuntivo. Pode ser manifestada por contusões diretas, distensões, rupturas parciais e totais ou ainda por microtraumas repetitivos (*overtraining*) [1,2].

Desde o momento do trauma, aparecem modificações morfológicas na fibra muscular como acúmulo de mitocôndrias alteradas, fragmentação das miofibrilas, ruptura parcial do sarcolema, entre outras. Há uma necrose inicial que se segue após cerca de doze horas por uma reação inflamatória, ocorrendo fagocitose dos resíduos necróticos da fibra muscular [1,2]. O reparo muscular envolve a remoção dos componentes celulares lesionados, a proliferação das células satélites (células reparadoras mononucleadas situadas normalmente entre a lâmina basal e a membrana plasmática da fibra muscular) para a formação de componentes de nova fibra muscular; e a fusão das células satélites para a formação de novos miotúbulos. As células satélites são armazenadas sob forma inativa dentro da membrana basal de sustentação e são liberadas quando o processo de reparo inicia. Elas representam 4 a 11% do músculo, nos humanos [3,4,5].

Um dos meios mais utilizados na reabilitação esportiva, associado com os exercícios terapêuticos é o ultra-som. O ultra-som terapêutico promove a liberação de mediadores químicos, resultando na proliferação de tecido de granulação e estimulando a atividade dos fibroblastos. Há uma melhor atividade circulatória e celular, com aumento de fagócitos e macrófagos para reduzir o edema e acelerar o processo de cicatrização [3].

Há algumas controvérsias em relação aos efeitos que o ultra-som proporciona na migração de células satélites durante a regeneração muscular, alguns autores acreditam que ocorra apenas um aumento na proliferação dessas células e outros que há uma modificação na estrutura global do músculo [2,6]. Portanto, o objetivo deste estudo foi verificar o efeito do ultra-som terapêutico na migração das células satélites para o sítio da lesão, durante a regeneração do músculo, após uma lesão experimental no gastrocnêmio de ratos.

Material e métodos

O experimento foi realizado no Laboratório de Fisiologia da Fundação Faculdade Federal de Ciências Médicas de Porto Alegre. Foram utilizados 45 ratos machos, adultos (180 dias), heterozigotos, com peso entre 320 e 400 gramas, da espécie *Rattus norvegicus* da linhagem *Wistar/FFFCCMPA*. Eram mantidos em gaiolas de polipropileno de dimensões 40X32X16cm, sob um ciclo de dia e noite de 12 horas (das 7h às 19h) com temperatura controlada de 22,0°C. Foram alimentados

com ração Nuvilab CR1 (Nuvital Nutrientes Ltda) e a água era fornecida por mamadeira de vidro com bico de inox em rolha de borracha, ambos ad libitum.

Os ratos foram divididos aleatoriamente em cinco grupos com oito animais cada, e um grupo piloto com cinco animais para a realização de um teste, com o objetivo de validar o mecanismo de contusão. Foi construído um dispositivo com adaptações a um modelo experimental já existente [7]. Tal contusão foi realizada no complexo muscular gastrocnêmio de ambos os membros inferiores de cada espécime.

Depois de realizado o teste piloto e obtido um resultado satisfatório, os cinco grupos de oito animais foram submetidos às contusões e devolvidos às suas caixas.

Para efetuar a lesão muscular, os ratos foram anestesiados com ketamina (50mg/ml) e Xilazina (20mg/ml), via peritoneal. Durante o efeito anestésico, o animal foi colocado sobre um suporte apropriado e o membro inferior a ser lesionado foi posicionado em uma superfície de madeira com o joelho em extensão e o pé em dorsiflexão de 90°, ficando a face anterior da perna em contato com essa superfície. A contusão foi produzida pela queda de um pêndulo constituído por uma haste de alumínio cuja extremidade superior estava acoplada a um par de rolamentos e na extremidade inferior havia uma esfera de resina fixada com nove milímetros de diâmetro, que atingiu diretamente o gastrocnêmio do rato (Figura 1). A massa do pêndulo (400g), bem como seu comprimento e altura de queda (45cm) foram calibrados com células de carga piezoelétricas no Laboratório de Resistência dos Materiais da Faculdade de Engenharia da Universidade Federal do Rio Grande do Sul, obtendo um pico de força de 27,23.

Transcorridas 36 horas após a lesão, os ratos iniciaram um tratamento com onda ultrassônica no gastrocnêmio direito, ficando o esquerdo como controle. Foi utilizado o aparelho de ultra-som da KLD Biosistemas Equipamentos Eletrônicos. O tratamento constituiu de uma aplicação diária de ultra-som no local da lesão, com um transdutor de 10 mm, uma frequência de 3 MHz, modo pulsado a 20%, intensidade de 1 W/cm², durante 4 minutos, conforme referências revisadas [6,8,9].

Após um determinado período de tratamento com o ultra-som todos os espécimes foram sacrificados: dois dias de tratamento para o grupo 1; quatro dias para o grupo 2; seis dias para o grupo 3; treze dias para o grupo 4 e 20 dias para o grupo 5.

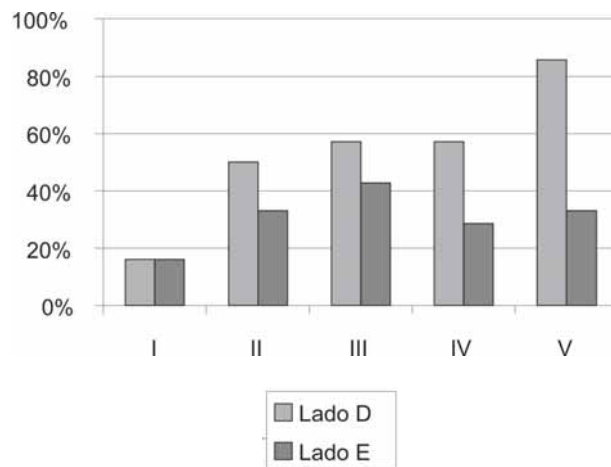
Após o sacrifício dos ratos (conforme Lei 6638/08/1979), os músculos gastrocnêmios de ambas as patas de cada animal foram dissecados, desinseridos e fixados em formol acetato 10% para posteriormente serem realizadas as técnicas histológicas. Em todas as peças foram realizados cortes transversais (no centro do ventre muscular) e após a desidratação, clareamento e impregnação foram

incluídas em parafina e coradas com hematoxilina e eosina. As lâminas foram enviadas para a análise histopatológica, não sendo identificado ao patologista, o grupo controle e o tempo de tratamento realizado.

Resultados

Os resultados foram computados em 33 ratos, de uma amostra de 40, pois durante o desenvolver do trabalho, 7 ratos foram descartados por morte precoce. A amostra foi dividida em cinco grupos, que inicialmente seriam de 8 espécimes cada. Com a exclusão dos 7 espécimes, foram divididos 5 grupos com 2 contendo 6 ratos e 3 grupos contendo 7 ratos. A quantidade de células satélites permaneceu inalterada em ambos os membros do grupo I. Já no grupo II observamos um aumento de 50% das células satélites no membro tratado com ultra-som. A proliferação de células satélites no grupo III foi maior em 59,1% dos membros tratados em relação ao esquerdo (28,5%). No grupo IV, houve predomínio dessas células em 57,1% dos membros tratados e o quinto grupo apresentou um aumento significativo de células satélites no membro que recebeu ultra-som em relação ao membro controle, correspondendo a 85,7%.

Figura 1 – Relação entre os grupos estudados e a quantidade de células satélites encontradas.



Discussão

O ultra-som terapêutico é utilizado com frequência na reabilitação de lesões musculares, e vários estudos já foram realizados para explicar o seu efeito sobre os tecidos. A restauração muscular envolve a remoção de componentes celulares lesionados e a proliferação de células satélites para a fusão e formação de novas fibras musculares.

Em nosso estudo, a maioria dos membros que receberam tratamento com onda ultrasônica apresentou uma maior

quantidade de células satélites na região em processo cicatricial comparado ao membro controle, concordando com o estudo de Rantanen e Thorsson *et al.* [9] que observaram um aumento significativo de 96% das células satélites em relação ao grupo que não recebeu tratamento com onda ultrasônica. O nosso estudo demonstrou um aumento significativo de 85,7% no grupo V. Acredita-se que como já apresentava uma fase mais adiantada da regeneração muscular (21 dias) demonstrou uma diferença maior que os demais grupos.

Outros autores, como Kitchen e Bazin [6], demonstraram uma diferença na motilidade dos fibroblastos, porém em relação à proliferação celular não observou nenhuma modificação, sugerindo assim, mais estudos.

Na análise do nosso estudo, observamos apenas a migração das células reparadoras, pois para uma análise da motilidade dos fibroblastos necessitaríamos de outras investigações imunohistoquímicas mais detalhadas. Os resultados analisados demonstraram uma diferença estatística significativa entre os grupos estudados ($p < 0,05$).

Conclusão

Concluimos que a migração das células satélites foi aumentada com a utilização do ultra-som. Como estas células estão envolvidas na formação de novas fibras musculares poderia se supor um melhor reparo muscular, porém mais estudos devem ser realizados para confirmar esta hipótese.

Referências

1. Kouvalchouk JF et al. Patología traumática del músculo estriado en el deportista. In: Enciclopedia Médico-Quirúrgica. Paris: Elsevier; 1992. p.1-8.
2. Reider B. Sports medicine. The school-age athlete. [s.l], [s.ed.], 1996.
3. Hurme T et al. Healing of skeletal muscle injury: an ultrastructural and immunohistochemical study. *Med Sci Sports Exerc* 1991;23(7):801-9.
4. Paula JL. Ultra-som: considerações gerais. *Fisioter Mov* 1994;7(1):9-17.
5. Wood S, Buckwalter J. Injury and repair of the musculoskeletal soft tissues. Georgia: American Academic of Orthopedic Surgeons; 1987.
6. Kitchen S, Bazin S. Eletroterapia de Clayton. 10 ed. São Paulo: Manole; 1996.
7. Crisco JJ et al. A muscle contusion injury model. *Am J Sports Med* 1994;22(5):702-9.
8. Fuirini Jr N, Longo G.J. Ultrason. KLD – Biosistemas Equipamentos Eletrônicos, 1996.
9. Rantanen J, Thorsson et al. Effects of therapeutic ultrasound on the regeneration of skeletal myofibers after experimental muscle injury. *Am J Sports Med* 1999;27(1):54-9. ■