

Fisioter Bras 2018;19(5):666-73

doi: [10.33233/fb.v19i5.2251](https://doi.org/10.33233/fb.v19i5.2251)

## ARTIGO ORIGINAL

### Fisioterapia dermatofuncional para glúteos com fibroedema gelóide: a importância da fonoforese

#### *Dermatofunctional physiotherapy for buttocks with cellulite: the importance of phonophoresis*

Herdeny Di Carly de Almeida Rocha\*, Glaudiane Silva Paiva\*\*, Caroline Almeida Breidenbach\*\*, Leandro Medeiros de Lima\*\*, Thaynara Campos de Sousa\*\*, Renata Bessa Pontes, D.Sc.\*\*\*

\*Fisioterapeuta graduada no Centro Universitário Christus (Unichristus), Fortaleza/CE,

\*\*Discente do curso de Fisioterapia no Centro Universitário Christus (Unichristus), Fortaleza/CE,

\*\*\*Docente do curso de Fisioterapia no Centro Universitário Christus (Unichristus), Fortaleza/CE

Recebido 5 de abril de 2018; aceito 15 de novembro de 2018

**Endereço para correspondência:** Renata Bessa Pontes, Rua Vereador Paulo Mamede, 130 Fortaleza Ceará, E-mail: renatabessa@ufc.br; Herdeny Di Carly de Almeida Rocha: herdeny@hotmail.com; Glaudiane Silva Paiva: dianefisio21@gmail.com; Caroline Almeida Breidenbach: carolineab@hotmail.com; Leandro Medeiros de Lima: leandroml@hotmail.com; Thaynara Campos de Sousa: thaynaracs@hotmail.com

## Resumo

**Introdução:** Dentre os recursos da Fisioterapia Dermatofuncional para o tratamento do fibroedema gelóide (FEG) pode-se utilizar a endermologia e o ultrassom. **Objetivo:** Demonstrar a importância do uso da fonoforese como recurso fisioterápico dermatofuncional para tratamento do FEG. **Métodos:** Foi realizada uma pesquisa quantitativa e intervencionista em 16 mulheres, sendo do lado esquerdo utilizado fonoforese (com princípios ativos) e endermologia e do lado direito ultrassom com gel comum e endermologia por dez atendimentos no período de julho a dezembro de 2017. **Resultados:** Quanto ao período de surgimento do FEG 25% das pacientes relataram que surgiu devido ao ganho de peso; quanto à utilização de métodos contraceptivos 81,25% faziam uso; quanto aos hábitos alimentícios 56,25% possuíam uma alimentação gordurosa diária; quanto à prática de atividade 81,25% eram sedentárias e com relação à forma clínica do FEG 50% apresentavam a forma flácida. Para o aspecto da pele observou-se a positividade dos resultados maior do lado esquerdo do que do direito. **Conclusão:** Foi demonstrada uma melhora da aparência geral da pele com redução das irregularidades bem como uma melhora do contorno da região glútea de todas as pacientes que concluíram o tratamento com maiores respostas do lado esquerdo no qual foi realizado a fonoforese.

**Palavras-chave:** fisioterapia, fonoforese, ultrassom.

## Abstract

**Introduction:** Among the resources of dermatofunctional physiotherapy for the treatment of cellulite, is possible to use endermology and ultrasound. **Objective:** To demonstrate the importance of phonophoresis as a dermatological and physical therapy resource for the treatment of cellulite. **Methods:** A quantitative and interventional study was carried out in 16 women. The left side used phonophoresis (with active principles) and endermology, and the ultrasound on the right side with common gel and endermology for ten consultations from July to December 2017. **Results:** Regarding the period of onset of cellulite 25% of the patients reported that it appeared due to weight gain; 81.25% used contraceptive methods; 56.25% had a daily fat diet; 81.25% were sedentary and in relation to the clinical form of the cellulite 50% presented the flaccid form. We observed better results on the left side than on the right. **Conclusion:** The general appearance of the skin improved with reduction of irregularities as well as the contour of the gluteal region of all the patients that concluded the treatment with better results of the left side in which the phonophoresis was applied.

**Key-words:** physiotherapy, phonophoresis, ultrasound.

## Introdução

O fibroedema gelóide (FEG) tem sua etiologia de forma multicausal, onde há um espessamento do tipo não inflamatório das camadas subepidérmicas com manifestação em forma de nódulos ou placas de diferentes localização e extensão. O FEG pode alterar as camadas dérmica e subcutânea, com modificações vasculares e lipodistróficas. [1]

Os mesmo autores afirmam que os aspectos clínicos e fisiopatológicos do FEG podem ser classificados em quatro estágios, dos quais incluem: grau I (Brando): visível através da compressão do tecido entre os dedos ou da contração muscular voluntária; grau II (Moderado): as depressões são visualizadas sem a compressão dos tecidos; grau III (Grave): o acometimento do tecido pode ser notado em qualquer posição que o indivíduo estiver e grau IV: mesmas particularidades do grau III, porém com nódulos mais palpáveis, visíveis e com presença de dor, aderência nos níveis profundos e aparecimento de uma área ondulada na superfície da pele.

Para avaliação dessa patologia é necessário fazer uma anamnese e um exame físico que incluem a inspeção e a palpação. É possível verificar os sinais do FEG através de testes simples e seguros, tais como teste de casca de laranja e de apreensão. Em casos mais agravados, a realização dos testes é desnecessária visto que estes sinais já são notados apenas pela inspeção. [1,2]

Dentre os recursos da Fisioterapia Dermatofuncional para o tratamento do FEG pode-se utilizar a endermologia e ultrassom (US). [3]

A endermologia é uma técnica de tratamento que engloba equipamentos específicos baseados na sucção e mobilização tecidual efetuada por rolos motorizados, encontrados no cabeçote, que produz uma mobilização profunda da pele e da tela subcutânea. [1]

O US possui os seguintes efeitos fisiológicos: neovascularização, melhora da circulação e do edema, aumento da extensibilidade das fibras colágenas, aumento permeabilidade das membranas biológicas e ação tixotrópica sobre os nódulos do FEG. [1,2,4]

A fonoforese consiste na movimentação de drogas para dentro dos tecidos, através da pele, sob a influência do US. No tratamento do FEG, os princípios ativos, que são substâncias químicas ou biológicas que têm ação eficaz comprovada sobre as células teciduais, podem atuar na microcirculação, no tecido conjuntivo e ativando a permeabilidade da pele [1,5,6].

O aspecto não estético do FEG pode ser tão intenso que é capaz de desenvolver problemas emocionais, porém este não deve ser o único fator levado em consideração. Em graus de desenvolvimento mais avançados, esta afecção pode desenvolver uma série de comprometimentos, levando até às disfunções nos membros inferiores.

Esta pesquisa teve-se por escopo verificar o resultado de cada tratamento para a obtenção da resposta aos seguintes questionamentos: O uso da endermologia e do ultrassom promovem uma melhora do aspecto inestético do FEG? O uso do princípio ativo, através da fonoforese, adjunta com a endermologia são mais eficazes para o tratamento do FEG?

Assim, os objetivos foram demonstrar a importância do uso da fonoforese como recurso fisioterápico dermatofuncional para tratamento do FEG, identificar as formas clínicas do FEG grau II na região glútea em mulheres, comparar o uso dos recursos fisioterápicos ultrassom e endermologia em mulheres que apresentem FEG grau II na região glútea e comparar o aspecto da pele antes e após o tratamento.

## Material e métodos

Estudo de caráter intervencionista com estratégia de análise quantitativa dos resultados apresentados. Foi realizado no período de julho a dezembro de 2017, seguindo os Princípios Éticos de Pesquisa Envolvendo Seres Humanos da Resolução 466/12 do Conselho Nacional de Saúde. Respeitou os princípios fundamentais de autonomia, beneficência, não maleficência, justiça e equidade. Assim como da resolução do Coffito 10/78 (Código de Ética de Fisioterapia). A coleta de dados ocorreu conforme aprovação do estudo pelo comitê de ética em pesquisa no 1.360.305.

A população desse estudo foi de mulheres que apresentaram as formas clínicas do FEG graus II e III na região glútea. Uma amostra representativa, não probabilística e por conveniência foi constituída por 16 mulheres que correspondiam às características acima citadas. Foram excluídas as pacientes que não apresentaram FEG ou que apresentaram graus diferentes de II e/ou III.

Após o esclarecimento da pesquisa, foi solicitada a assinatura do termo de consentimento livre e esclarecido. A coleta de dados foi realizada através de uma ficha de avaliação fisioterápica, que foi elaborada especificamente para esta pesquisa, desenvolvida e aplicada pelas próprias pesquisadoras. Ao finalizar o tratamento com os recursos fisioterapêuticos as pacientes foram reavaliadas para identificar as diferenças nas apresentações clínicas do FEG.

Do lado esquerdo do glúteo de cada paciente foi realizado fonoforese e endermologia. Sendo utilizado um gel condutor de ondas ultrassônicas contendo Cafeína, Centella Asiática, Equisetum, Castanha da Índia, Algas Marinhas e Ginkgo Biloba. Em seguida aplicado o US no modo contínuo, de 3MHz de frequência, com 1,0 w/cm<sup>2</sup> de intensidade, por 10 min e depois a endermologia no modo contínuo, com pressão de - 250 mmHg por 10 min. Do lado direito do glúteo foi aplicado o US (com gel condutor comum) e endermologia nos mesmos parâmetros supracitados.

Os dados obtidos foram tabulados no software Excel 2010 e então foi realizada uma análise estatística descritiva com a utilização do programa Prism 3.0, através de distribuição percentual dos itens apresentados na avaliação em relação à população utilizada na pesquisa. Os resultados foram apresentados em forma de gráficos e tabelas.

## Resultados e discussão

A partir das avaliações realizadas nas pacientes com FEG graus II e III, a faixa etária das voluntárias variou de 19 a 30 anos com média de 22,75 ± 2,03 anos, altura de 1,61 ± 0,5 m e peso corporal de 59,68 ± 1,5 kg.

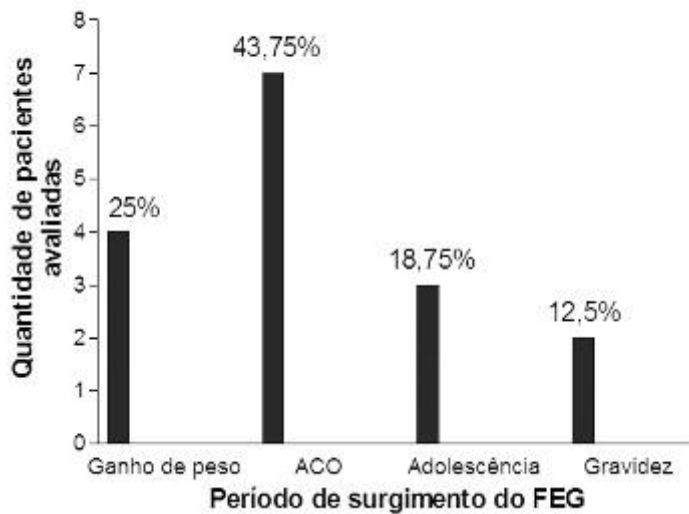
Ao traçar o perfil da amostra antes e depois do atendimento verificou-se que a variação do peso das pacientes no início do tratamento (Pi) e ao fim do tratamento (Pf) foi de 4,5 kg e a variação do IMC do início (Vi) para o final (Vf) foi de 1,74 (Tabela I). As demais pacientes apresentaram IMC entre 18,5 e 24,9 kg/m<sup>2</sup> o que demonstram está dentro dos parâmetros de normalidade de IMC segundo a Organização Mundial de Saúde. Não foi possível calcular a variação de peso e do IMC nas duas pacientes que se ausentaram do tratamento, pois não completaram os dez atendimentos. Esses dados são importantes para a comprovação das técnicas fisioterápicas utilizadas, pois as pacientes não sofreram alterações significativas de peso, nem para mais e nem para menos que pudessem ser viés na pesquisa.

**Tabela I - Perfil da amostra das pacientes avaliadas com fibroedema gelóide.**

Pacientes	Idade	Altura (m)	Peso (kg)			IMC		
			Pi	Pf	Δ	Vi	Vf	Δ
1	26	1,60	59,5	59	- 0,5	23,24	23,04	- 0,2
2	19	1,61	65	-	-	25,07	-	-
3	30	1,60	73	73,5	0,5	28,51	28,71	0,2
4	25	1,57	59,5	-	-	24,13	-	-
5	20	1,50	48	49	1,0	21,33	21,77	0,44
6	20	1,63	63	62,5	- 0,5	23,71	23,52	- 0,19
7	22	1,60	55	55,5	0,5	21,48	21,67	0,19
8	22	1,65	59	59	0	21,67	21,67	0
9	21	1,65	65	65	0	23,87	23,87	0
10	21	1,63	54	53	- 1,0	20,32	19,94	- 0,38
11	27	1,60	58	58	0	22,65	22,65	0
12	22	1,65	60	62	2	22,03	22,77	0,74
13	22	1,62	59	61	2	22,48	32,24	0,76
14	24	1,61	57	56	- 1,0	21,98	21,60	- 0,38
15	24	1,64	53	54	1,0	19,70	20,07	0,37
16	19	1,65	67	67,5	0,5	24,60	24,79	0,19

Δ = variação.

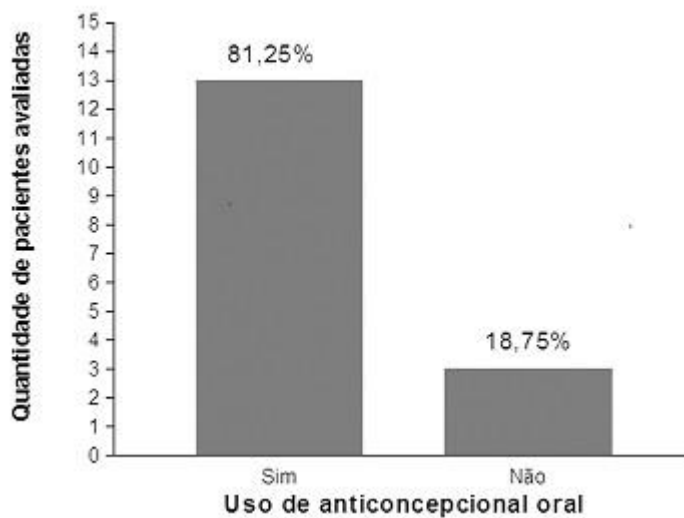
Diversos fatores podem desencadear o processo de formação do FEG como foi referido no decorrer dessa pesquisa. Contudo, foi possível observar que quatro dos diversos fatores prevaleceram como determinante do surgimento do FEG. Quando questionadas ao período de surgimento do FEG a maioria 43,75% mencionaram o uso de anticoncepcional (ACO) como o desencadeador do FEG (Figura 1).



**Figura 1** - Período de surgimento do fibroadenóide das pacientes avaliadas.

Conforme afirmam Guirro e Guirro [1], a mulher tende a desenvolver FEG nas áreas de preferência do estrogênio, que são dentre elas os glúteos e as coxas. Este hormônio parece estar envolvido com o surgimento do FEG, como também apontam Kede e Sabatovich [3], devido a sua origem está bastante associado ao uso de contraceptivos, ao período gestacional bem como à puberdade.

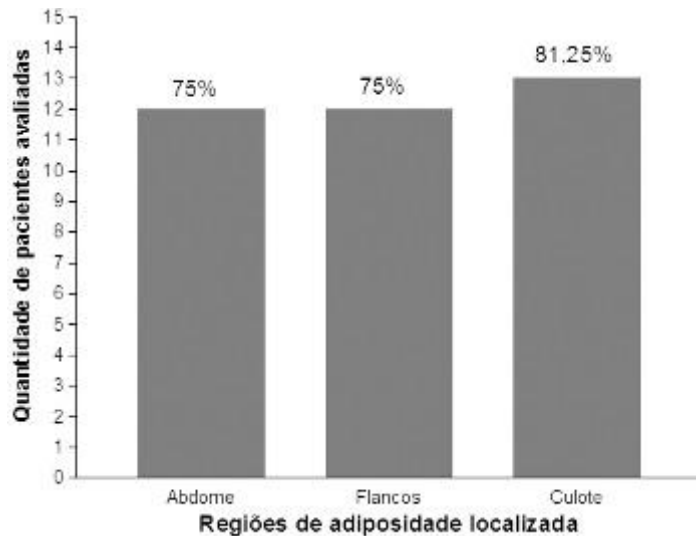
Quanto à utilização de métodos contraceptivos 81,25% faziam uso de ACO. O tempo médio do período de utilização do ACO foi de 2 anos e 8 meses (Figura 2).



**Figura 2** - Uso de anticoncepcional oral pelas pacientes avaliadas.

O anticoncepcional possui em sua constituição hormônios femininos que de acordo com Fernandes [7] resulta em alteração nos adipócitos. Um dos hormônios encontrados nos anticoncepcionais é o estrogênio que, como supracitado, é um dos hormônios responsáveis pelo desenvolvimento do FEG. Zimmermann [8] afirma que este hormônio predispõe as mulheres a reterem fluidos bem como a acumular gordura, onde este acúmulo ocorre sempre que as taxas hormonais se elevam, servindo como uma reserva para posterior uso como, por exemplo, na gravidez e amamentação.

A distribuição da adiposidade localizada das pacientes encontrou-se sem diferenças significativas entre o acúmulo de gordura da região abdominal, das áreas dos flancos e dos culotes (Figura 3).

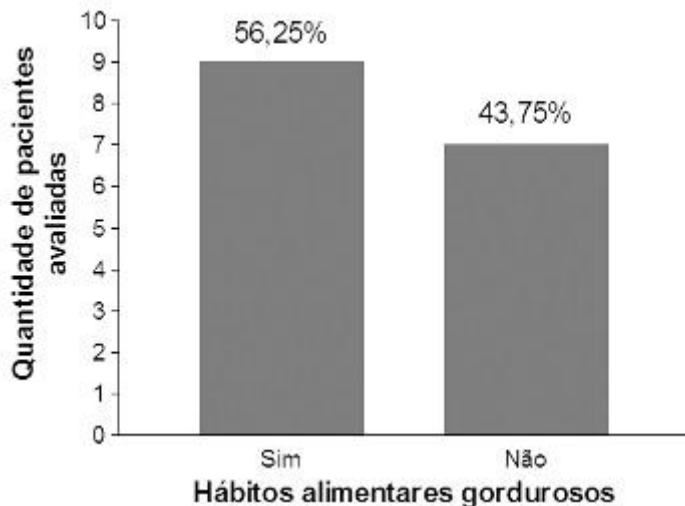


**Figura 3** – Distribuição de adiposidade localizada das pacientes avaliadas.

Tais dados ratificam as palavras de Zimmermann [8] ao afirmar a tendência de acúmulo de gordura nas áreas ginecóides, que também, são áreas preferenciais para o desenvolvimento do FEG, para posteriormente se estender para o restante do corpo.

Das pacientes avaliadas 6,25% era tabagista, fazendo uso de 20 cigarros por dia no decorrer de 10 anos. Kede e Sabatovich [3] relatam que o fumo é um dos fatores determinantes para o desenvolvimento do FEG por reduzir o fluxo da microcirculação.

Quanto aos hábitos alimentícios, 56,25% das pacientes possuem uma alimentação gordurosa diária afirmando não fazer uso de alimentos saudáveis. Contudo, todas as pacientes estavam isentas de dietas alimentares pré-determinadas (Figura 4).

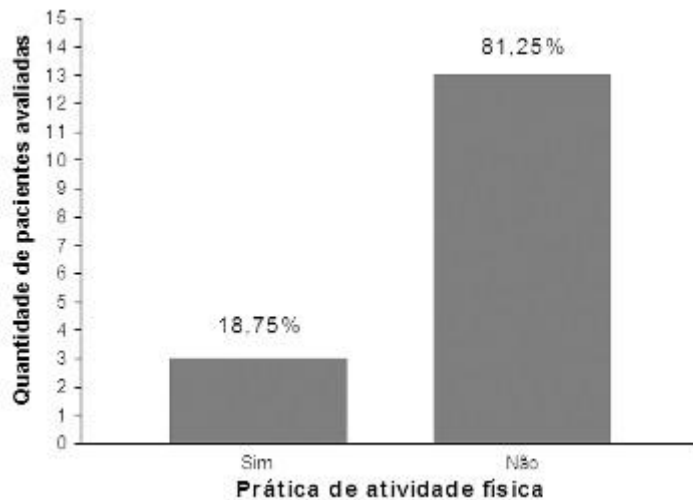


**Figura 4** – Hábito alimentar gorduroso entre as pacientes avaliadas.

Ribeiro *et al.* [9] reconhecem que uma alimentação desequilibrada com elevado teor de gordura e carboidratos aumenta o armazenamento de gordura o que irá favorecer o aparecimento do FEG.

Quando questionadas quanto à prática de atividade física foi possível observar que a grande maioria das pacientes eram sedentárias. Das três voluntárias que realizavam exercícios físicos, duas eram bailarinas e uma fazia musculação numa frequência de cinco dias semanais

(Figura 5). Esses dados não foram considerados viés para a pesquisa pois essas pacientes não mudaram suas rotinas ao iniciarem as condutas dermatofuncionais.

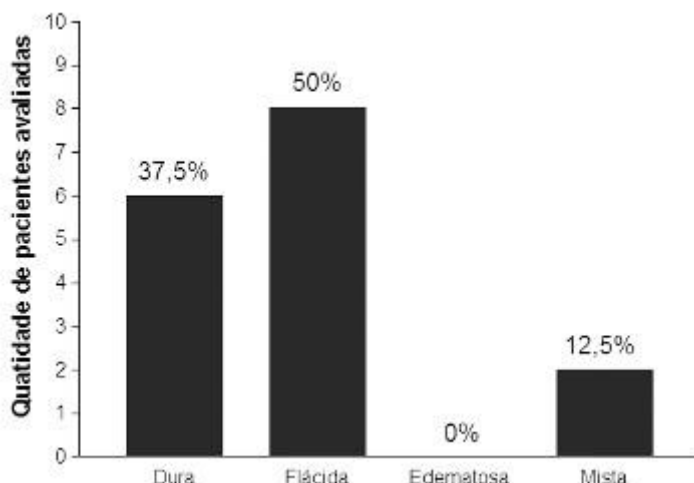


**Figura 5** – Prática de exercícios físicos das pacientes avaliadas.

Kede e Sabatovich [3] consideram que o sedentarismo resulta em flacidez muscular o que compromete o retorno venoso, favorecendo a formação de edemas. Conforme orienta Zimmermann [8] qualquer fator que favoreça a retenção de líquidos tende a agravar o FEG. Campos [10] afirma que a inatividade física resulta em elevação da gordura pelo fato de não haver consumo energético celular.

Dietas alimentares ou exercícios físicos podem ter influências na avaliação da evolução do FEG. Contudo em um estudo realizado por Borges [2], onde foram analisados os dados antropométricos e a redução do FEG, foi conclusivo que não houve correlações entre as variáveis estudadas, em virtude da não relação entre a redução do peso com a melhora do FEG.

Quanto à forma clínica do FEG, podendo esta se caracterizar, conforme aponta Guirro e Guirro [1], em dura, flácida, edematosa ou mista, foi possível observar que 50% apresentavam a forma flácida do FEG (Figura 6).

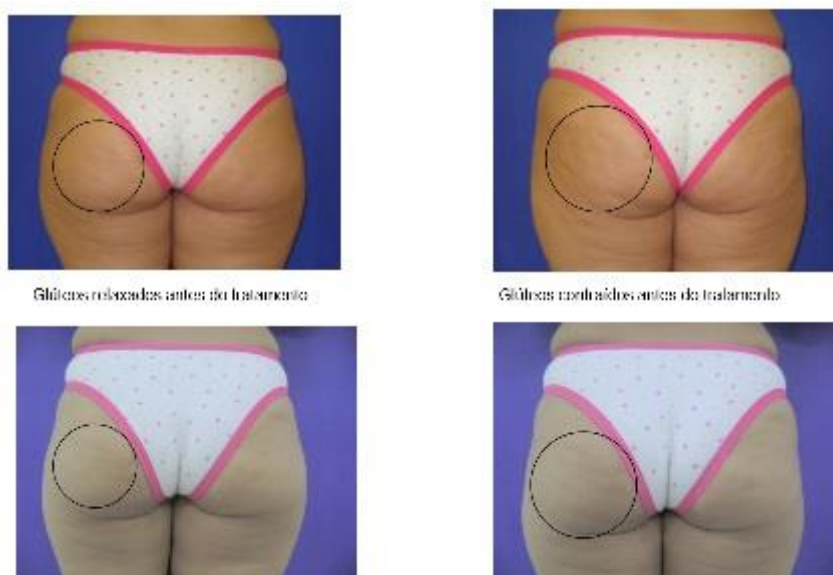


**Figura 6** – Forma clínica do fibroedema gelóide das pacientes avaliadas.

Tal valor confirma o relato da obra de Guirro e Guirro [1] ao afirmarem que a forma flácida do FEG é a mais importante tanto em número quanto em manifestações e se apresenta em pessoas sedentárias, como é o caso da maioria das participantes da pesquisa. Em um estudo realizado por Weimann [11] com o número de dez pacientes, foi possível observar que

90% das participantes da pesquisa apresentaram FEG na forma flácida, decrescendo para 10% o valor das que possuíam a forma dura do FEG. Na avaliação com seis pacientes realizada por Cavalcante [12], a respeito da forma clínica do FEG, observou-se que cinco possuíam FEG flácido e uma apresentava a forma mista.

Buscou-se demonstrar a importância do uso da fonoforese como recurso fisioterápico dermatofuncional para tratamento do FEG. Na figura 7, foi selecionada uma das pacientes para demonstrar a positividade dos resultados quanto às diferenças para o aspecto da pele do lado esquerdo para o direito, fato encontrado em todas as 14 pacientes que concluíram os dez atendimentos.



**Figura 7** – Uma das pacientes antes e após os atendimentos com endermologia e fonoforese para fibroedema gelóide.

A fonoforese, definida por Low e Reed [6] é uma movimentação de princípios ativos para dentro dos tecidos, através da pele, sob a influência do US, também é um meio de tratamento para o FEG bastante utilizado. Os princípios ativos podem atuar na microcirculação, no tecido conjuntivo e ativando a permeabilidade da pele [1,5]. Tais efeitos também podem ser comprovados conforme pesquisa realizada por Corrêa [13], onde aplicou o US associado à fonoforese e o tratamento do FEG se mostrou eficaz.

Para o tratamento do FEG também se pode fazer uso da endermologia que é uma técnica baseada na sucção e mobilização tecidual efetuada por rolos motorizados, encontrados no cabeçote, que produz uma mobilização profunda da pele e tela subcutânea, incrementando dessa forma a circulação sanguínea superficial [1]. Como efeitos Guirro e Guirro [1] apontam que se obtêm um desfibrosamento profundo e progressivo dos tecidos bem como um aplanamento da epiderme devido à regeneração tônica proporcionada pela ação dos fibroblastos, suavizando o aspecto acolchoado da pele.

Dalsasso [14] realizou uma pesquisa com dez pacientes subdivididas em dois grupos, cada um contendo cinco pacientes. Em um grupo foi utilizado a endermologia e no outro o US. Ambos os grupos receberam dez atendimentos, três vezes por semana. Ao fim do tratamento foi possível concluir que houve uma melhora visual do aspecto do FEG, porém não houve diferença estatisticamente significativa entre as duas técnicas utilizadas. O resultado obtido por Togni [15], também, com o uso associado da fonoforese e endermologia foi positivo, havendo uma melhoria no quadro do FEG com redução dos graus do FEG. Por isso, nessa pesquisa optou-se pela associação das duas técnicas.

Assim o uso da fonoforese associada à endermologia como recurso para o tratamento do FEG está relacionado aos seus efeitos fisiológicos que incluem a neovascularização, melhora da circulação, do edema, aumenta da extensibilidade das fibras colágenas e da permeabilidade das membranas biológicas, sendo este o principal fator para a penetração de fármacos no tecido, possuindo também ação tixotrópica sobre os nódulos de FEG. [16-19]

## Conclusão

Os resultados obtidos com o tratamento foram positivos para as pacientes, havendo uma redução na quantidade e aparência do FEG, bem como uma melhoria do aspecto acolchoado e do contorno da região glútea. O lado direito do glúteo, utilizado como grupo controle obteve resultados, porém não tão positivos quanto do lado esquerdo. Assim, foi possível observar que em todas as pacientes a pele adquiriu um aspecto mais uniforme, concluindo que US e endermologia são técnicas fisioterápicas dermatofuncionais para tratamento do FEG, sendo a fonoforese uma importante escolha de conduta dermatofuncional para uma melhora da aparência geral da pele com redução das irregularidades ocasionadas pelo FEG.

## Referências

1. Guirro E, Guirro R. Fisioterapia dermato-funcional: fundamentos, recursos e patologias. 3 ed. São Paulo: Manole; 2004.
2. Borges FS. Dermato-Funcional: modalidades terapêuticas nas disfunções estéticas. São Paulo: Phorte; 2006.
3. Kede MPV, Sabatovich O. Dermatologia estética. São Paulo: Atheneu; 2015.
4. Cardoso E. Ultrassom e sua aplicação na estética. Rev Person 2007;47:54-6.
5. Carvalho CRF. Cosmetologia. In: Borges FS. Dermato-Funcional: modalidades terapêuticas nas disfunções estéticas. São Paulo: Phorte; 2010.
6. Robertson V, Ward A, Low J, Reed A. Eletroterapia explicada: princípios e práticas. 4 ed. São Paulo: Manole; 2009.
7. Ferreira LL, Fernandes C, Cavenaghic S. Fisioterapia no fibroedema gelóide: análise de periódicos nacionais. Revista de Atenção à Saúde 2014; 112:42.
8. Zimmermann L. Celulite. Vida Estética. 2004; 112:48-55.
9. Ribeiro JE et al. O uso de compostos fitoterápicos como uma opção para o tratamento da celulite. Caderno Brasileiro de Medicina 2001;14.
10. Campos MSP. Apostila do curso de fisioterapia estética corporal. 2000; 4:25-27.
11. Weimann L. Análise da eficácia do ultra-som terapêutico na redução do fibro edema gelóide. Cascavel, Universidade Estadual do Oeste do Paraná; 2004.
12. Cavalcante NCS. O uso do US de 3MHz, associado a massagem clássica no tratamento do fibro edema gelóide grau III. Faculdade Christus. Fortaleza: 2006.
13. Corrêa MB. Efeitos obtidos com a aplicação do ultra-som associado à fonoforese no tratamento do fibro edema gelóide. Tubarão. Universidade do Sul de Santa Catarina; 2005.
14. Dalsasso JC. Fibro edema gelóide: um estudo comparativo dos efeitos terapêuticos, utilizando ultra-som e endermologia, em mulheres não praticantes de exercício físico. Tubarão, universidade do Sul de santa Catarina; 2007.
15. Togni AB. Avaliação dos efeitos do ultra-som associado à fonoforese e endermologia no tratamento do fibro edema gelóide. Universidade do Sul de Santa Catarina. Tubarão. 2006.
16. Miguel LI. Aspectos clínicos e terapêuticas propostas para o tratamento e prevenção as LDG - lipodistrofia ginóide: "celulite". Reabilitar 2002;4:5.
17. Meyer PF et al. Correlação entre fibroedema gelóide e a dosagem de estradiol. Catussaba revista científica da escola da saúde. Universidade Potiguar, Natal/RN. 2013;2:1.
18. Faria M, Rosa AN, Lima FV. Tratamento do fibro edema gelóide no glúteo com a utilização da radiofrequência e endermoterapia. Repositório Institucional RIUNI. 2017.
19. Silva AS, Alves JB, Peralta J, Bertotto A. Ação da centella asiática no fibro edema gelóide – revisão bibliográfica. XII Semana Científica Unilasalle – Sefic. Canoas/RS; 2016.