

Fisioter Bras 2018;19(3):353-61

## REVISÃO

### Fototerapia associada à técnica de microagulhamento no tratamento de cicatriz de acne *Phototherapy associated with microneedle technique in the acne scar*

Fernanda Moraes Forsan\*, Juliana Aparecida Ramiro Moreira, Ft., M.Sc.\*\*

*\*Graduanda do Curso de Bacharelado em Estética pelo Centro Universitário Hermínio Ometto FHO/Uniararas, \*\*Mestre em ciências biomédicas, Especialista em Fisioterapia Dermatofuncional e Estética pelo Centro Universitário Hermínio Ometto, FHO/Uniararas, Docente do Curso de Bacharelado em Estética FHO/Uniararas*

**Endereço para correspondência:** Juliana Aparecida Ramiro Moreira, Centro Universitário Hermínio Ometto, Av. Dr. Maximiliano Baruto, 500 Jd Universitário 13607-339 Araras SP, E-mail: juliana.rm@uniararas.br; Fernanda Moraes Forsan: fmforsan@uniararas.br

## Resumo

A acne é uma doença bem comum, que vem a causar transtornos estéticos e psicológicos nas pessoas acometidas por esta patologia, que atinge principalmente o público jovem, deixando cicatrizes como sequelas. Visando uma atenuação dessas cicatrizes, muitos métodos propõem uma associação de procedimentos, sendo bastante eficazes, porém uma das fontes mais utilizadas atualmente na estética é a fototerapia, que vem sendo aplicada em vários tratamentos como: estrias, manchas celulite, acne, alopecia, rejuvenescimento, cicatrização da pele entre outros, e que nada mais é que a interação da luz com a pele com o âmbito de potencializar e acelerar o processo de reparação da epiderme. O advento Lasers e LEDs mensuram entre diferentes comprimentos de onda ou cores, permitindo realizar de forma controlada com efetividade e segurança do tratamento almejado e associando-se à técnica de microagulhamento também promissora nesses casos, promovendo micro lesões no tecido através de um “roller”, estimulando a produção de colágeno, que é fundamental no processo de cicatrização, sendo que a aplicação dessa técnica é dividida em sessões, que variam de acordo com a necessidade de cada indivíduo. Dessa forma, o objetivo foi constatar a eficácia da aplicação da fototerapia e a técnica de microagulhamento, aperfeiçoando os resultados de cicatriz de acne, esperando potencializar os efeitos, tendo uma melhora nítida no quadro da cicatriz de acne.

**Palavras-chave:** acne, cicatriz, potencializar.

## Abstract

Acne is a very common disease, which causes aesthetic and psychological disorders in people affected by this pathology, which mainly affects the young public, leaving scars as sequels. Aiming at attenuating these scars, many methods propose an association of procedures, being quite effective, but one of the most commonly used sources in esthetics today is phototherapy, which has been applied in several treatments such as stretch marks, cellulite spots, acne, alopecia, rejuvenation, skin healing among others, and that is nothing more than the interaction of light with skin with the scope to potentiate and accelerate the process of repairing the epidermis, the advent Lasers and LEDs measure between different wavelengths or colors, allowing to perform in a controlled manner with the effectiveness and safety of the targeted treatment and associated with the microaggregation technique also promising in these cases, promoting micro-lesions in the tissue through a roller, stimulating the production of collagen, which is fundamental in the cicatrization process, being that the application of this technique is divided into sessions, which vary according to the of each individual. Thus, the objective was to verify the effectiveness of the application of phototherapy and the technique of microneedle, improving the results of acne scar, hoping to potentiate the effects, having a clear improvement in the framework of the acne scar.

**Key-words:** acne; scar; potentiate.

## Introdução

A pele é constituída pelo tecido epitelial e conjuntivo, e sua principal função é delimitar as estruturas internas do meio externo. A diferença da pele e os outros órgãos é que a ela recebe diretamente radiação e outros agentes agressivos enquanto os órgãos estão protegidos [1]; além da ação de proteção do meio externo, ela apresenta outras funções como controlar a temperatura, sintetizar vitamina D, absorver ou eliminar substâncias químicas e absorver a radiação ultravioleta (UV) [2].

Dentre as disfunções que acometem a pele a acne é uma importante patologia da unidade pilosebácea ocasionando ou não lesões cutâneas, denominada como: crônica, multifatorial e hereditária. Em geral, surge na puberdade, em ambos os sexos e tende a se tornar menos ativa na idade adulta [3]. Divide-se em duas categorias: lesões não-inflamatórias (presença de comedões abertos e fechados, e ausência de microorganismos); e lesões inflamatórias (presença de pústulas, pápulas e nódulos, além da ação de microorganismos) [4].

Elder *et al.* [5] afirmam que geralmente a acne acomete os adolescentes, pois precisa da liberação de hormônios sexuais presentes na puberdade e a ativação das glândulas responsáveis pela produção de sebo, denominadas glândulas sebáceas, entretanto, outros fatores que contribuem para o desenvolvimento da acne é o excesso de queratina (hiperqueratinização folicular), androgênio, excesso da produção de sebo, e presença da bactéria *Propionibacterium acnes* e conseqüentemente o processo inflamatório.

Portanto, a acne pode deixar determinadas cicatrizes como sequelas, sendo assim, na lesão inicial (comedão) expõe a obstrução do infundíbulo folicular por células cornificadas, levando à dilatação e lesões mais tardias revelam a ruptura do folículo, com linfócitos, neutrófilos e macrófagos, podendo ser observada a formação de cicatrizes. Essas lesões inflamatórias que podem resultar nas cicatrizes permanentes, dependem do atraso no tratamento e são mais comuns em pacientes com acne persistente. Cicatrizes essas que são divididas em várias categorias quanto às suas características. Nas cicatrizes classificadas atróficas, a lesão é lisa, discrômica, retráteis, planas, deprimidas, sem a presença de poros, sulcos e pêlos, já a cicatriz hipertrófica apresenta saliência, e são fibróticas, e, além disso, elas tendem a diminuir de tamanho conforme o tempo [6].

Na cicatrização a capacidade de autorregeneração é um fenômeno dinâmico que combina modificações citológicas e moleculares de elevada complexidade e resulta na reestruturação do tecido lesado, dividindo os em três fases: fase inflamatória ou hemostasia, fase fibroplasia ou proliferativa e fase de maturação ou remodelagem [7].

Tratar cicatrizes de acne é um desafio enorme, desde que muito dificilmente se obtém a correção total da destruição tecidual causada por essa patologia crônica inflamatória, que além da derme e epiderme, alcança também o tecido celular subcutâneo. Sendo assim, o objetivo é obter o máximo de melhora possível, sem objetivar a perfeição, desde que de acordo com estudosos corrigir cicatriz de acne talvez seja o procedimento mais difícil que existe [8].

Há um amplo número de alternativas que estão disponíveis para o tratamento de cicatrizes de acne, incluindo técnicas avançadas de fototerapia e microagulhamento [9].

Na técnica de microagulhamento, a partir das lesões causadas pelas microagulhas, três processos de cicatrização são desencadeados: injúria, cicatrização e maturação. Na primeira fase, fatores de crescimento são liberados pelas plaquetas e neutrófilos a fim de agirem sobre os queratinócitos e fibroblastos. Na segunda fase, a de cicatrização, ocorre a epitelização e a proliferação dos fibroblastos, que são as células capacitadas para produzir colágeno tipo III, elastina, proteoglicanos e glicosaminoglicanos. Na terceira e última fase, a maturação, o colágeno III produzido no início do processo de cicatrização é substituído pelo colágeno tipo I, que é considerado o mais duradouro [10].

A fototerapia é nada mais que um tratamento que proporciona a interação da luz com a pele, sendo assim, a luz interage com as moléculas no interior da célula e altera seu ritmo biológico com aceleração das reações bioquímicas promovendo assim diversos efeitos terapêuticos. A fototerapia usa o Laser (amplificação da luz por emissão estimulada de radiação) e os LEDs (diodos emissores de luz) [11]; Laser e LED apresentam propriedades que os individualizam, onde o Laser produz um feixe de luz do mesmo comprimento de onda eletromagnética com pouca dispersão de calor, considerado então monocromático, altamente colimado (paralelo) e com sincronização da radiação com ondas que proporcionam coerência temporal e espacial (picos e vales das ondas se coincidem) e o LED não é coerente, nem colimado e atua numa banda mais ampla de comprimento de onda [12].

Nos últimos anos, a fototerapia por luzes coerentes e não coerentes destacam-se como método bioestimulador para o reparo tecidual, aumentando a circulação local, a proliferação celular e a síntese de colágeno, assim denominados terapêuticos, apresentando propriedades analgésicas e anti-inflamatórias. Com a finalidade de investigar o desempenho de ambas técnicas e associa-las para designar melhor tratamento ao paciente acometido com a cicatriz de acne [12].

O presente estudo teve como finalidade observar e investigar o comportamento de ambas as técnicas as associando para designar melhor tratamento ao paciente com a cicatriz de acne, por meio de uma revisão bibliográfica.

## Metodologia

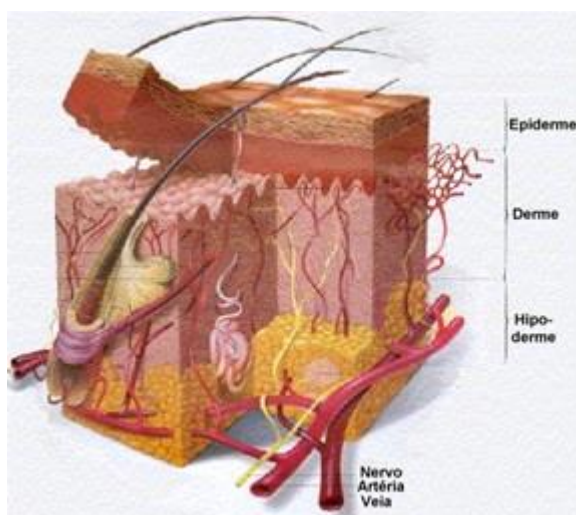
Após aprovação do Comitê de Ética e Pesquisa da Fundação Hermínio Ometto, parecer 548/2017, o presente estudo foi realizado no período de investigação entre dezembro de 2016 a novembro de 2017.

Com base nesse dano físico e psicológico, designado como cicatriz de acne, realizou-se uma pesquisa de artigos científicos em bancos de dados eletrônicos como Google Acadêmico, Pubmed e Scielo, assim como em livros de dermatologia tendo a intenção de descrever os principais tipos e específicos tratamentos para o mesmo, com artigos e livros entre 1995 a 2017. Assim como citado acima as palavras sempre usadas na busca foram acne; cicatriz; potencializar.

## Revisão da literatura

A pele faz a interface entre o corpo e o ambiente contendo três divisões principais: epiderme, derme e hipoderme. Onde a epiderme consiste principalmente de células epidérmicas, conhecidas como queratinócitos, que estão dispostas em várias camadas estratificadas – a camada de células basais, espinhosas e granulosa. A derme é desenvolvida por fibras colágenas, elásticas e substância amorfa, todas produzidas pelos fibroblastos e a hipoderme ou tecido celular subcutâneo é uma camada de tecido conjuntivo frouxo localizada abaixo da derme, a camada profunda da pele, unindo-a de maneira pouco firme aos órgãos adjacentes [13].

A estrutura da pele é complexa, o que podemos ver se ampliarmos um pequeno fragmento; há, ainda, estruturas anexas associadas à pele como pêlos, unhas e glândulas, como ilustra a figura 1 [14].



Fonte: <http://www.saudetotal.com.br> (2006).

**Figura 1** - Estrutura da pele.

Brenner *et al.* [3] endossam que, um dos distúrbios mais comuns da pele é a acne; sendo uma dermatose de alta prevalência, especialmente em adolescentes e adultos jovens.

Acomete homens e mulheres, mas geralmente os homens são afetados pelas formas mais graves da acne. Vários são os fatores que influenciam a gravidade do quadro e o seu surgimento, porém a elevação da carga hormonal com as modificações características da pele são os principais responsáveis. É possível que a acne possua componente genético na conformação do folículo, facilitando a obstrução. A severidade das lesões é variada, desde comedões isolados até nódulos dolorosos e cicatrizes deformantes, o que justifica a procura dos pacientes e a preocupação dos médicos. Um aspecto a ser considerado na dimensão da severidade da acne é o grau de sofrimento psicossocial do paciente. O período da adolescência é conturbado pelas diversas modificações corporais e psicológicas. Muitas vezes o aparecimento dessa patologia favorece quadros de depressão e fobia social.

Manfrinatto [15] explica que clinicamente a acne é considerada conforme a sua tipologia em vulgar, hiperandrogênica, iatrogênica, cosmética, escoriado, neonatal, conglobata, fulminante, comedônica, pápulo-pustulosa e nódulo-quisto, sendo assim, a extensão e a gravidade do quadro permitem classificar a acne em ligeira, moderada ou grave.

Os quadros clínicos podem ser divididos dessa maneira: Acne Grau I: apenas "cravos" (comedões), sem lesões inflamatórias (espinha). Acne Grau II: "cravos" e "espinhas" pequenas, como pequenas lesões inflamadas e pontos amarelos de pus (pústulas). Acne Grau III: "cravos", "espinhas" pequenas e lesões maiores, mais profundas, dolorosas, avermelhadas e bem inflamadas (cistos). Acne Grau IV: "cravos", "espinhas" pequenas e grandes lesões císticas, comunicantes (acne conglobata), com muita inflamação e aspecto desfigurante [16].

Figueiredo *et al.* [17], afirmam que os tratamentos para a acne procuram controlar os diferentes fatores que constituem a sua patogenia. Quatro desígnios fundamentais de diferentes tratamentos utilizados são: controlar a hiperqueratose de retenção, diminuir a produção de sebo, reduzir a população bacteriana e eliminar a inflamação. Estas orientações permitem, de um modo geral, controlar todo o tipo de acne, evitar as recaídas, minimizar o sofrimento e prevenir as sequelas da doença acometida.

Vaz [18] assegura que, no entanto, uns dos objetivos principais dos tratamentos estéticos da acne consistem em prevenir ou minimizar a formação de cicatrizes; sequela bem comum nesses casos; o tratamento sendo ajustado individualmente de acordo com as características do doente e o tipo de lesões presentes, diz Allgayer [6] que na lesão inicial (comedão) expõe a obstrução do infundíbulo folicular por células cornificadas, levando à dilatação e lesões mais tardias revelam a ruptura do folículo, com linfócitos, neutrófilos e macrófagos podendo ser observada a formação de cicatrizes. Essas lesões inflamatórias que podem resultar nas cicatrizes permanentes, dependem do atraso no tratamento e são mais comuns em pacientes com acne persistente.

Allgayer [6] relata também que os tipos de cicatrizes de acne abrangem as hipertróficas, queloidianas e atróficas, sendo assim, as atróficas causam a perda de colágeno e de gordura subcutânea na derme após moderada ou grave infecção, podendo ser superficiais ou profundas do tipo furador de gelo (ice pick), onduladas (rolling) ou em forma de caixa (boxcar) e as hipertróficas e cicatrizes queloidianas são associadas com a disposição de colágeno em excesso e diminuição da atividade da collagenase. As cicatrizes particularmente podem variar muito em tipo, dimensão, profundidade, sendo assim, tornam-se necessárias abordagens com distintos tratamentos.

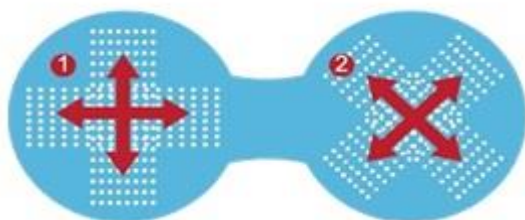
Tratamentos para cicatrizes de acne devem refletir em várias considerações como custos, gravidade das lesões, objetivos do profissional habilitado para os procedimentos, expectativas do paciente, efeitos colaterais, psicológicos ou efeito emocional para o paciente, e medidas de prevenção. Tendo em vista que o objetivo final de qualquer intervenção é para a melhoria, não para uma cura total ou perfeição [6].

Vasconcelos, Andrade e Takano [9] observaram que a tendência à indicação de procedimentos pouco invasivos isolados ou combinados no tratamento de cicatrizes vem aumentando consideravelmente. O microagulhamento é uma opção que estimula a produção de colágeno, sem provocar a desepitelização total observada nas técnicas ablativas.

Orentreich e Orentreich [19] foram os primeiros a relatar a utilização de agulhas com o objetivo de estimular a produção de colágeno no tratamento de cicatrizes deprimidas e rugas, técnica difundida com o nome de subincisão. Seus estudos foram confirmados por outros autores, que se basearam no mesmo preceito de ruptura e remoção do colágeno subepidérmico danificado seguido da substituição por novas fibras de colágeno e elastina. Recentemente tem sido proposta a utilização de um sistema de microagulhas aplicado à pele com o objetivo de gerar múltiplas micropuncturas, longas o suficiente para atingir a derme e desencadear com o sangramento, estímulo inflamatório que resultaria na produção de

colágeno. A indução percutânea de colágeno inicia-se com a perda da integridade da barreira cutânea, tendo como alvo a dissociação dos queratinócitos, que resulta na liberação de citocinas como a interleucina-1 $\alpha$ , predominantemente, além da interleucina-8, interleucina-6, TNF- $\alpha$  e GM-CSF, resultando em vasodilatação dérmica e migração de queratinócitos para restaurar o dano epidérmico, sendo assim atuando nas três fases da cicatrização subsequentemente.

O instrumento utilizado para a realização da técnica de microagulhamento é constituído por um cilindro de polietileno; existem diferentes marcas desse tipo de cilindros/rollers, com agulhas em número variado de 192 a 1074, com comprimento de 0,25 a 3 mm e 0,1 mm de diâmetro, de uso único, têm sido comercializadas atualmente em todo o mundo. A região a ser tratada deve ser pressionada firmemente com o dispositivo cujas agulhas deverão penetrar até a derme. Cada passada do dispositivo agulhado produz 16 micropuncturas/cm<sup>2</sup>. O instrumento deve rolar em movimentos de asterisco em diferentes direções de 10 a 20 vezes, conforme ilustra a figura 2. Essas microlesões na derme papilar criam uma zona confluyente de sangramento superficial que age como um poderoso estímulo para desencadear o processo da cicatrização, liberando diversos fatores de crescimento, que por sua vez estimulam a proliferação de fibroblastos e a síntese de colágeno III para I, havendo uma contração na rede de colágeno, o que reduz a frouxidão da pele e suaviza cicatrizes [20].



Fonte: <https://www.pelledolce.com> (2000).

**Figura 2 - Técnica de microagulhamento.**

Petersen *et al.* [20] relataram que tratamentos prévios com a técnica de microagulhamento no tratamento de cicatrizes de acne demonstraram sua eficácia. As vantagens do microagulhamento são: rápida execução, baixo custo e fácil abordagem em áreas de difícil acesso. Essa técnica apresenta ainda a vantagem de associar a entrega transdérmica de ativos selecionados (drug delivery), otimizando os resultados desejados [21].

Minatel *et al.* [22] relatam que a aceleração da cicatrização também é objeto de estudo de outras abordagens, destacando também a fototerapia por luz emitida por diodo (LED – *Light Emitting Diodes*), que gera o aumento na circulação local, proliferação celular e síntese de colágeno, melhorando então o metabolismo oxidativo mitocondrial e a produção de energia levando a um estímulo de reparo tecidual e produção de uma cicatriz esteticamente mais satisfatória.

Na área da estética, a fototerapia vem sendo utilizada em vários tratamentos como: estrias, manchas, celulite, acne, bolsas e olheiras, rugas, linhas de expressão, bem como alopecia, no pós-operatório, hematomas, rosáceas, nos processos de cicatrização da pele entre outros [23].

Assim, destaca-se por ser um tratamento não invasivo e indolor. Fototerapia é o nome do tratamento denominado para as propriedades benéficas através da luz, que tem sido revisitada ao longo dos anos, já que se trata de uma das mais antigas terapias para tratamentos em geral. Atualmente, a luz solar já não é a fonte mais utilizada para fototerapia, o advento Laser e LEDs tornaram possíveis as criações de eficientes fontes de luz, permitindo assim, realizar de forma controlada diversos tratamentos [12].

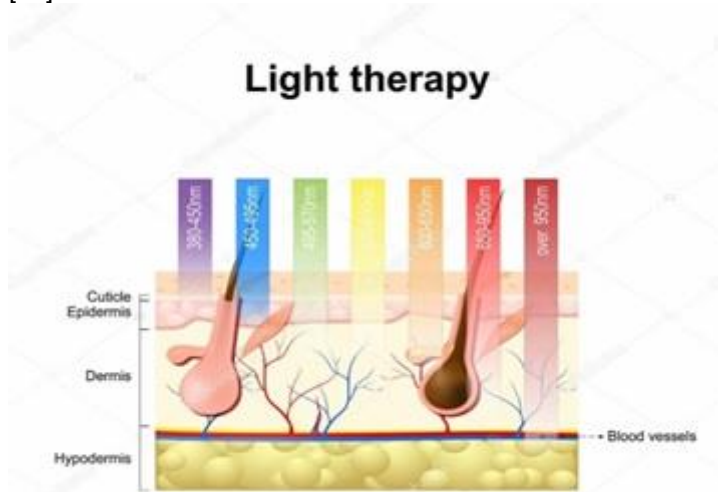
Sampaio *et al.* [11] relatam essas fontes como; Laser sendo um acrônimo da palavra em inglês *Light Amplification by Stimulated Emission of Radiation* ou em português amplificação da luz por emissão estimulada de radiação, e LED um acrônimo da palavra *Light Emitting Diodes*, sendo então, diodos emissores de luz.

O uso destas fontes de luz tem comprovada eficiência e recebe embasamento científico advindo de quase toda a parte do mundo inclusive de grandes centros médicos e universidades [24].

Na interação da luz e tecido biológico são observados efeitos termofísicos, químicos e biológicos. A fototerapia de baixa e média potência apresenta várias vantagens; a absorção e penetração da luz no tecido biológico são dependentes do comprimento de onda e dos cromóforos no tecido, conforme ilustra a figura 3 [25].

Para a atividade terapêutica também é importante conhecer a potência óptica da fonte de luz para determinar o cálculo da dose tradicional na fototerapia. Para compreensão dos cálculos o conhecimento das grandezas físicas é fundamental. Potência óptica é definida como a taxa com que uma quantidade de energia é transmitida ao tecido. Irradiância/Intensidade ou Densidade de Potência é a razão com que a potência é dissipada numa certa área do tecido, ou a quantidade de energia por segundo aplicada numa certa área do tecido, ou a quantidade de energia por segundo aplicada numa certa área. Energia é a quantidade de luz depositada no tecido. Fluência ou Dose ou Densidade de Energia é a quantidade de energia aplicada no tecido com relação à área sobre a qual esta energia é aplicada, ou é a distribuição da energia por unidade de área. As fórmulas utilizadas para o cálculo da dose na fototerapia são: Intensidade/Irradiância ou Densidade de potência = potência/área ( $\text{mW}/\text{cm}^2$ ), energia = potência x tempo (W ou J) e fluência, dose ou densidade de energia = energia/área ( $\text{J}/\text{cm}^2$ ) [12].

Os comprimentos de onda entre 630 e 645 são os mais utilizados, por terem seus efeitos comprovados em estudos prévios, constatando uma maior capacidade de penetração [26].



Fonte: <https://br.depositphotos.com> (2009).

**Figura 3** - Espectro eletromagnético na pele humana.

De acordo com Moura *et al.* [27] a aceleração da cicatrização também é objeto de estudo de outras abordagens, como o uso da fototerapia, destacando-se a fototerapia por luz emitida por diodo (LED – *Light Emitting Diodes*), que provoca aumento da circulação local, proliferação celular e síntese de colágeno, melhora do metabolismo oxidativo mitocondrial e da produção de energia levando a um estímulo do reparo tecidual, diminuição da dor e produção de uma cicatriz esteticamente mais satisfatória. Sendo assim, a fototerapia de 620-750 nm Led vermelho é utilizada no epiderme, junção derme e epiderme, derme papilar e reticular, para ativação da síntese e remodelamento de colágeno, elastina, proteínas de membrana, entre outros, na derme papilar e reticular. É empregada também pelos efeitos bioestimulatórios e biomodeladores com ação anti-inflamatória e analgésica; tratamentos de cicatrizes, rugas e linhas, elasticidade e firmeza da pele, além do tratamento das estrias superficiais e profundas, assim como a celulite.

De acordo com Oliveira *et al.* [28] em um estudo de caso o tratamento proposto para cicatrizes foi realizado da seguinte forma: para ambos os pacientes foi utilizada a técnica de subcissão em que é introduzida uma agulha estéril de aspiração, 1,20 x 25 mm 18G, por via transepidermica, na profundidade da derme e subcutâneo, perfazendo trajetos lineares em diferentes direções nas áreas de cicatrizes distensíveis retráteis e crateriformes, após prévios bloqueios regionais e infiltração local com lidocaína a 2% e epinefrina 1:100.000 diluídas em soro fisiológico 0,9% na proporção de 1:1. Na paciente do sexo feminino utilizou-se, após a subcissão, o microagulhamento com agulhas de 1,5 mm DermaRoller System®, Ekai Eletronic Technology) na face toda. Após o procedimento os pacientes foram orientados a fazer uso de creme cicatrizante (Cicplast Baume B5® La Roche Posay) uma vez ao dia durante sete dias e

fotoproteção. Obtendo assim, o resultado: três dias depois do procedimento, os dois pacientes apresentavam boa recuperação. Após três sessões mensais houve bom resultado nas áreas tratadas, com elevação das cicatrizes e resposta clínica satisfatória após cada sessão, bem como no primeiro mês após três sessões. A paciente que se submeteu aos dois procedimentos obteve resposta superior.

Vasconcelos, Andrade e Takano [9], ressaltam à indicação de procedimentos pouco invasivos isolados ou combinados no tratamento de estrias, cicatrizes e envelhecimento, onde o microagulhamento é a opção que estimula a produção de colágeno, sem provocar a desepitelização total observada nas técnicas ablativas e em um estudo experimental, estabeleceu a relação do comprimento das agulhas dos cilindros utilizados para o uso de acordo com a profundidade do dano. No método foram realizadas e biopsiadas áreas de microagulhamento, em pele de porco vivo, com cilindros contendo 192 agulhas de 0,5 a 2,5 mm. O resultado, no exame microscópico imediatamente após o procedimento, revelou ectasia vascular com extravasamento de hemácias, acometendo a derme papilar com agulhas 0,5 mm e estendendo-se à derme reticular com as agulhas de maior comprimento. Os autores propõem classificação da injúria em leve (agulhas de 0,5 mm), moderada (agulhas de um e 1,5 mm) e profunda (agulhas de dois a 2,5mm). Concluindo que o microagulhamento pode ser indicado para amplo espectro de alterações quando o objetivo é o estímulo da produção de colágeno. A afirmativa de uma relação entre o comprimento da agulha utilizada e o dano provocado na pele facilita a escolha do instrumento nas diferentes indicações.

Em um relato de caso, uma paciente do sexo feminino, 19 anos, fototipo II de Fitzpatrick, que apresentava há aproximadamente dois anos cicatriz atrófica na região da face surgiu após quadro de acne nas fases I, II, III ao longo de quatro anos. Após análise e comprovação da cicatriz atrófica a proposta de tratamento foi a utilização da técnica de microagulhamento utilizando o Derma-Q Premium Quality com micro agulha de 2 mm, sendo que antes de cada aplicação, utilizou-se anestesia tópica com lidocaína 4% em creme (Dermomax®) no local a ser tratado. Foram realizadas cinco sessões, com intervalos de 15 dias entre elas, sendo utilizados os seguintes parâmetros: o sistema de deslizamento do roller no sentido horizontal, vertical e diagonal até alcançar o sangramento da região em seguida a limpeza da região com gaze e solução fisiológica de cloreto de sódio a 0,9% de frascos de 10 ml estéril. Durante o intervalo entre as sessões, a paciente fez uso de um cicatrizante tópico (Renopel®) por duas vezes ao dia e fotoprotetor com FPS 50. Ao final das cinco sessões, a paciente evoluiu com melhora significativa das lesões, com a redução da profundidade das cicatrizes e fechamento de poros que estavam dilatados. Foi orientada a continuar o uso do (Renopel®) por um mês, além de fotoproteção, em discussão o microagulhamento demonstrou-se uma opção rápida, segura, eficaz, não invasiva e que não produz perda de volume facial para o tratamento de cicatrizes atróficas. Uma vez que o microagulhamento leva à coagulação tecidual e remodelação dérmica, o que é desejável para o tratamento de cicatrizes atróficas [29].

Em meio aos estudos de caso Do Couto [30] em análise da fototerapia utilizou o LED (640 ± 20 nm) sobre o processo de reparação de feridas cutânea em ratos idosos com o objetivo específico de avaliar a quantitativamente: o número de fibroblastos; o número de células inflamatórias; o número de vasos; o número de colágeno; a área da lesão durante o processo. Foram utilizados 54 ratos albinos machos idosos, linhagem Wistar; com o peso corporal médio de 500 g e idade de 14 meses, entre eles um grupo LED 144: animais tratados com LED, sacrificados após 144 horas do procedimento cirúrgico, sendo assim, o LED utilizado foi construído no Instituto de Pesquisa e Desenvolvimento (IP&D) da UNIVAP no comprimento de onda de 640 ± 20 nm com potência de 54 mW, área de 0,5 cm<sup>2</sup> em contato direto com a pele do animal. O tempo empregado foi de 60 segundos, obtendo-se uma dose final de 6 J/cm<sup>2</sup> por aplicação pontual. Antes do início da terapia, a potência dos equipamentos foi medida empregando-se um medidor de potência (*Broadband Power/Energy Meter*, Modelo 13 PEM 001/J) no IP&D da UNIVAP. O procedimento terapêutico teve início 30 minutos após a lesão (irradiação única) e se repetiu a cada 48 horas, num total de 3 aplicações. Todos os animais receberam a mesma manipulação. Para o procedimento terapêutico, os animais foram posicionados em uma mesa, em decúbito ventral, imobilizados manualmente. As regiões lesionadas receberam a aplicação do laser ou LED em contato direto com a ferida de forma pontual, formando um ângulo de 90° em relação à ferida na dosagem de 6 J/cm<sup>2</sup> durante 100 segundos para o laser e 60 segundos para o LED. Com os resultados obtidos verificou-se que o tratamento com a Luz não coerente favoreceu o processo de reparação epitelial dos ratos

idosos, sendo que os animais tratados com (LED) no comprimento de onda do  $640 \pm 20$  nm apresentaram melhores resultados.

Em um outro estudo experimental, quantitativo, realizado por Herrera et al. [31] indivíduos foram tratados com LED azul, com frequência de tratamento de 2 sessões semanais, por 8 semanas, 15 minutos por sessão, obtendo redução significativa do número médio de lesões (inicial 45,1 e final 16,4) sendo expressiva no grau II, seguida pelo grau III, preferencialmente em fototipos mais baixos (fototipo II); também observaram melhora assim como o presente estudo, compreendendo que os graus de acne apresentam uma tendência a regredir, portanto revelando ser uma terapêutica eficaz, segura e com bons resultados no tratamento da acne.

Yamada e Da Silva [32] descreveram que o efeito das luzes, dentre elas a luz âmbar (590 a 630 nm) na cicatrização de feridas em 25 ratos Wistar; por meio de um estudo experimental, controlado e randomizado, com frequência de tratamento diária, com 5 sessões seguidas, duração de 6 minutos e energia de 3w. O uso das luzes foi efetivo na cicatrização de ferida por segunda intenção, a luz âmbar se destacou ao obter melhor epitelização da margem das feridas, sua cicatrização iniciou com maior qualidade, maior concentração do colágeno de qualidade superior e apresentando o segundo melhor resultado na redução do edema. O grupo que recebeu a luz âmbar no presente estudo, talvez tenha obtido um resultado melhor por conta dos efeitos da luz no processo cicatricial, trabalhando de maneira coadjuvante com a luz azul na resolução do processo inflamatório. No presente estudo, buscou-se observar se os efeitos encontrados na literatura referentes à luz âmbar conseguem completar os efeitos produzidos pela luz azul, formulando uma nova abordagem terapêutica com maior efetividade para o tratamento da acne.

## Conclusão

Foi possível relatar que os tratamentos proporcionados são abrangentes e muitas das vezes dolorosos, caros e invasivos; e que, no entanto, a fototerapia e a técnica de microagulhamento vêm sendo muito utilizada e acolhida nesse tipo de patologia em algumas pesquisas já realizadas anteriormente. Com a finalidade de constatar e investigar o comportamento de ambas as técnicas as associando para potencializar os efeitos e designar melhor tratamento ao paciente.

Dentre os estudos de caso/experimental pesquisados, a efetividade das técnicas mencionadas de microagulhamento e fototerapia potencializaram o processo de cicatrização da pele, porém não foi encontrado relato na literatura a respeito do uso desse dispositivo para auxiliar o tratamento das cicatrizes distensíveis.

## Referências

1. Souza, VM. Ativos dermatológicos, volume 1: guia de ativos dermatológicos utilizados na farmácia de manipulação, para médicos e farmacêuticos. 2ª ed. São Paulo: Tecnopress; 2004. 225 p.
2. Ribeiro, C. Cosmetologia aplicada a dermoestética. 2 ed. São Paulo: Pharmabooks; 2010.
3. Brenner FM et al. Acne: um tratamento para cada paciente. Revista de Ciências Médicas 2012;15(3).
4. Williams HC, Della Valle RP, Garner S. Acne vulgaris. The Lancet 2012;379(9813):361-72.
5. Elder D et.al. Histopatologia da pele. 10 Ed. Rio de Janeiro: Guanabara Koogan; 2011.
6. Allgayer N. Cicatrizes de acne vulgaris – revisão de literatura. Revista da Sociedade Portuguesa de Dermatologia e Venereologia 2014;72(4):505-10.
7. Nicastrí AL. Avanços da cosmiação. São Paulo: Livraria Médica Paulista; 2012.
8. Monteiro EO. Cicatrizes de acne: opção de tratamento com radiofrequência, 2012. Disponível em: [http://www.moreirajr.com.br/revistas.asp?id\\_materia=5174&fase=imprime](http://www.moreirajr.com.br/revistas.asp?id_materia=5174&fase=imprime)
9. Vasconcellos EDAL, Andrade LDM, Takano D. Microagulhamento: estudo experimental e classificação da injúria provocada. Surgical & Cosmetic Dermatology 2013;5(2).
10. Matos MCO. O uso do microagulhamento no tratamento estético de cicatriz de acne. [Monografia]. Rio de Janeiro: Curso de Bacharelado em Estética, Centro Universitário Hermínio da Silveira – IBMR; 2014. 17 f.



11. Sampaio SCPO et al. Effect of laser and LED phototherapies on the healing of cutaneous wound on healthy and iron-deficient Wistar rats and their impact on fibroblastic activity during wound healing. *Lasers Med Sci* 2013;28(3):799-806.
12. Manoel CA, Paolillo FR, Menezes, PFC. Conceitos fundamentais e práticos da Fotoestética. São Carlos: Compacta; 2014. 141p.
13. Draelos ZD. Dermatologia cosmética: produtos e procedimentos. São Paulo: Santos; 2012.
14. Moraes ED, Coelho FF, Sanches MI. Tratamento da acne vulgar com isotretinoína, 2014. Disponível em: [https://www.inesul.edu.br/revista\\_saude/arquivos/arq-idvol\\_5\\_1337870077.pdf](https://www.inesul.edu.br/revista_saude/arquivos/arq-idvol_5_1337870077.pdf)
15. Manfrinato GL. Acupuntura estética no tratamento da acne (estudo de caso). [Monografia]. Maringá: Instituto Brasileiro de Therapias e Ensino; 2009. 58f.
16. Addor FAZ, Schalka S. Acne in adult women: epidemiological, diagnostic and therapeutic aspects. *An Bras Dermatol* 2010;85(6):789-95.
17. Figueiredo A et al. Avaliação e tratamento do doente com acne-Parte II: tratamento tópico, sistêmico e cirúrgico, tratamento da acne na grávida, algoritmo terapêutico. *Rev Port Clin Geral* 2011;27(1):66-76.
18. Vaz AL. Acne vulgar: bases para o seu tratamento. *Rev Port Med Geral Fam* 2003;19(6):561-70.
19. Orentreich HDS, Orentreich N. Subcutaneous incisionless (subcision) sur-3.gery for the correction of depressed scars and wrinkles. *Dermatol Surg* 1995;21(6):6543-9.
20. Petersen VK et al. Tratamento das cicatrizes de acne com a técnica de microagulhamento e drug delivery. *Surgical & Cosmetic Dermatology* 2015;7(2).
21. Lima L. et al. Microagulhamento no tratamento de cicatrizes atróficas de acne: série de casos. *Surgical & Cosmetic Dermatology* 2016;8(4).
22. Minatel DG et al. Fototerapia (LEDs 660/890nm) no tratamento de úlceras de perna em pacientes diabéticos: estudo de caso. *An Bras Dermatol* 2009;84(3):279-83.
23. Sadick NS. A study to determine the efficacy of a novel handheld light-emitting diode device in the treatment of photoaged skin. *J Cosmet Dermatol* 2008; 7(4):263-7.
24. Weiss RA et al. Clinical Experience with Light Emitting Diode (LED) Photomodulation. *Dermatol Surg* 2005;31(S3):1199-205.
25. Siqueira CPCM et al. Efeitos biológicos da luz: aplicação de terapia de baixa potência empregando LEDs (Light Emitting Diode) na cicatrização da úlcera venosa: relato de caso. *Semina: Ciências Biológicas e da Saúde* 2009;30(1):37-46.
26. Fushimi T et al. Green Light emitting diodes accelerate wound healing: characterization of the effect and its molecular basis in vitro and in vivo. *Wound Rep Reg* 2012;20:226-35.
27. Moura RO et al. Efeitos da luz emitida por diodos (LED) e dos compostos de quitosana na cicatrização de feridas Revisão Sistemática. *Rev Ciênc Farm Básica Apl* 2015;35(4).
28. Oliveira Góes HF et al. Subcisão e microagulhamento: relato de dois casos. *Surg Cosmet Dermatol* 2016;8(4):381-4.
29. Evangelista MM. O Uso do microagulhamento como tratamento de cicatriz de acne.[citado 2017 ago 10]. Disponível em: <https://www.portaleducacao.com.br/conteudo/artigos/fisioterapia/o-uso-do-microagulhamento-como-tratamento-de-cicatriz-de-acne/50060>
30. Do Couto JPA. Análise comparativa da terapia com LED (640±20 nm) e laser (660 nm) sobre o processo de reparação cutânea em ratos idosos. [Tese] São José dos Campos: Instituto de Pesquisa e Desenvolvimento, Universidade do Vale do Paraíba; 2009.
31. Herrera SDSC et al. 1º Congresso Brasileiro de Fisioterapia Dermato Funcional; 2012 Nov 1-6; Recife, Pernambuco.
32. Yamada FR, Da Silva MM. Uso do LED para o tratamento da acne; *Surg Cosmet Dermatol* 2017;9(4):316-23. Doi: 10.5935/scd1984-8773.2017941074.