

Fisioter Bras 2020;21(2):204-10
<https://doi.org/10.33233/fb.v21i2.2717>

ARTIGO ORIGINAL

Efeitos da terapia combinada na adiposidade localizada: estudo experimental *Effects of combined therapy in located adiposity: experimental study*

Patrícia Froes Meyer, D.Sc.* , Mário Sérgio Varela da Câmara Junior** , Júlio César Portela Vilar de Carvalho** , Júlio Davi Costa e Silva** , Mara Fabiany Nunes Secundo Lopes, M.Sc.*** , Eneida Morais Carreiro, M.Sc.**** , Rodrigo Marcel Valentim da Silva, Ft., D.Sc.*****

Doutora em Ciências da Saúde pela Universidade Federal do Rio Grande do Norte, UFRN, **Fisioterapeuta graduado pela Universidade Potiguar, Universidade Potiguar, UNP, *Mestre em biotecnologia pela Universidade Potiguar, UNP, ****Docente do Curso de Fisioterapia do Centro Universitário do Rio Grande do Norte, UNIRN, Mestre em Biotecnologia pela Universidade Potiguar, UNP, *****Doutor em Fisioterapia pela Universidade Federal do Rio Grande do Norte, UFRN, Docente da Faculdade Uninassau, Natal/RN, Docente da Faculdade Estácio do Rio Grande do Norte, Natal/RN*

Recebido em 30 de dezembro de 2018; aceito em 30 de março de 2020.

Correspondência: Rodrigo Marcel Valentim da Silva, Rua Nossa Senhora de Fátima, 312 b Alecrim 59030-080 Natal RN

Rodrigo Marcel Valentim da Silva: marcelvalentim@hotmail.com
Patrícia Froes Meyer: patricia.froesmeyer@gmail.com
Mario Sérgio Varela da Camara Júnior: msergiocamara@hotmail.com
Júlio Cesar Vilar de Carvalho: juliocesarcavvalho@gmail.com
Júlio Davi Costa e Silva: juliocostaa@outlook.com
Mara Fabiany Nunes Secundo Lopes: marafabiany@yahoo.com.br
Eneida Morais Carreiro: eneidacarreiro@hotmail.com

Resumo

Introdução: As associações de Terapias Combinadas de Ultrassom e Eletroterapia (TCUE) no mercado nacional podem ser utilizadas através de diferentes equipamentos. Na prática clínica tem-se relatado que o uso das TCUE tem eficácia no tratamento da adiposidade localizada. **Objetivo:** Avaliar os efeitos da terapia combinada (TCUE) no tratamento da adiposidade localizada. **Métodos:** Trata-se de um estudo experimental, composto por uma amostra de 15 coelhos, de ambos os sexos, da espécie *Oryctolagus Cuniculus*, divididos aleatoriamente em três grupos: G1- grupo TCUE-M que utilizou efeitos do ultrassom com aplicação de correntes estereodinâmicas (n = 5); G2- grupo TCUE -H que utilizou uma combinação de ultrassom e corrente Aussie (n = 5) e G3- controle (n = 5) nenhuma terapia. **Resultados:** As análises dos resultados revelaram pequenas alterações na camada adiposa na maioria dos coelhos integrantes dos grupos tratados. **Conclusão:** A análise das lâminas histológicas apresentou irregularidades na membrana celular adiposa mostrando diferentes tamanhos de células. **Palavras-chave:** tecido adiposo, adiposidade, terapia por estimulação elétrica, terapia por ultrassom.

Abstract

Introduction: Associations of Combined Ultrasound Therapy and Electrotherapy (TCUE) can be used in the domestic market through different equipment. Some authors report that the use of TCUE has efficacy in the treatment of localized adiposity. **Objective:** To evaluate the effects of combined therapy (TCUE) in the treatment of localized adiposity. **Methods:** This is an experimental study consisting of a sample of 15 rabbits of both sexes of the species *Oryctolagus Cuniculus*, randomly divided into three groups: G1- TCUE-M group that used ultrasound effects with the application of stereodynamic currents (n = 5); G2-TCUE-H group that used a combination of ultrasound and current Aussie (n = 5) and G3-control (n = 5) no therapy. **Results:** Analyzes of the results revealed small alterations in the adipose layer in most of the rabbits in the treated groups. **Conclusion:** Analysis of the histological slides presented irregularities in the adipose cell membrane showing different cell sizes.

Keywords: adipose tissue, adiposity, electric stimulation therapy, ultrasonic therapy.

Introdução

Com o aumento da incidência do sobrepeso cresce a demanda por tratamentos eficazes para redução da gordura. As terapias convencionais como a atividade física são efetivos, contudo, requer tempo. A fisioterapia dermatofuncional dispõe de vários recursos para a redução de adiposidade localizada, tais como as terapias com Ultrassom de baixa potência, Ultrassom de alta potência, eletrolipoforese, utilização de fármacos, entre outras formas de tratamento [1-3].

Entre os tratamentos estéticos conservadores pode se destacar a praticidade no uso de ultrassom focalizados de alta potência e alta intensidade (HIFU) e eletrolipólise, agindo diretamente no tecido adiposo, causando ruptura das células de gordura, onde os triglicérides dispersam-se no espaço intersticial sendo transportado pelo sistema linfático até o fígado [4-6].

Alguns autores relatam que o uso do ultrassom associado à corrente elétrica (TCUE) tem eficácia no tratamento da resolução da adiposidade localizada. Segundo Carollo [7], o mercado disponibiliza equipamentos de terapia combinada, com a associação do ultrassom terapêutico (US) e de correntes elétricas estereodinâmicas, projetadas com o objetivo de estimular a lipólise e auxiliar na remoção dos produtos degradados do organismo. De acordo com o mesmo autor, esta combinação produz diminuição da espessura da camada da pele, ocorrendo assim o aumento da temperatura, provocando outros efeitos como a vasodilatação e aumento da extensibilidade do colágeno melhorando a maleabilidade tecidual além de acelerar a atividade celular enzimática e favorecer o metabolismo local, promovendo, assim, redução do panículo adiposo.

As associações de Terapias Combinadas de Ultrassom e Eletroterapia (TCUE) no mercado nacional podem ser utilizadas através de diferentes equipamentos com uma diversidade de características técnicas. O ultrassom é constituído por um emissor de 3 MHz associado a um gerador de estímulos elétricos tripolares, produzindo correntes estereodinâmicas, correntes de média frequência, bem como correntes polarizadas que possibilitam uma terapia combinada, por exemplo, associada com corrente Aussie utilizada para diversos fins, entre eles, a ativação do sistema linfático [8,9].

É sabido que a polaridade fixa nas correntes pode proporcionar inúmeros benefícios como hidratação, aumento do aporte circulatório no polo negativo, bem como vasoconstrição e analgesia do polo positivo. Já a iontoforese aproveita as correntes polarizadas para a penetração de cosméticos que possuem substâncias polares. As correntes galvânicas e estereodinâmicas, em alguns equipamentos de terapia combinada, são utilizadas associadas ao ultrassom, na programação da iontoforese, trazendo benefícios ao paciente como aplicação localizada [10,11].

Apesar de sua grande presença no mercado estético, as TCUE ainda apresentam pouca literatura e comprovação científica sobre a ação no tecido adiposo. A falta de esclarecimento sobre seu mecanismo de ação e reais efeitos gerou uma alta diversidade de protocolos e dúvidas, estimulando alguns questionamentos que culminaram nesta pesquisa. Este estudo teve como objetivo a avaliação dos efeitos da terapia combinada (TCUE) no tratamento da adiposidade localizada.

Material e métodos

Este estudo caracterizou-se como sendo experimental utilizando uma população composta por 15 coelhos, de ambos os sexos, da espécie *Oryctolagus Cuniculus*, da família Leporidae, do tipo albino, com pesos aproximados de 3 kg. Os animais foram agrupados aleatoriamente constituindo três grupos: dois grupos tratados e um controle, assim distribuídos: G1- grupo TCUE-M que utilizou efeitos do ultrassom com aplicação de correntes estereodinâmicas (Modelo: Manthus®, Marca: KLD) (n = 5); G2- grupo TCUE -H que utilizou uma combinação de ultrassom e corrente Aussie (Modelo: Hecusus, Marca: IBRAMED) (n = 5) e G3- controle (n = 5) que não foram submetidos a nenhum tratamento.

Para aumentar a adiposidade dos animais, realizou-se regime de engorda calórica por duas semanas. Segundo Cesaretti [12], esta dieta é denominada dieta "ocidentalizada", de fast-food ou ainda dieta cafeteria. É uma dieta de alta palatabilidade que faz com que os animais substituam a dieta padrão para roedores por ela e aumentem rapidamente de peso. Os animais foram pesados, identificados com marcação na orelha e colocados em gaiolas dois a dois, no biotério da UnP, em temperatura de 28°C e em regime luminoso de 12/12h, ciclo claro/escuro. A

cada três dias eram pesados e examinados. Após duas semanas, os animais já apresentando o peso ideal de aproximadamente 2550 g foram preparados para o experimento e, 24 h após aplicação, os animais do grupo TCUE e controle foram submetidos à cirurgia para retirada dos tecidos para exame.

Os parâmetros utilizados dos equipamentos de terapia combinada TCUE-M (Ultrassom e corrente eletrodinâmicas, modelo: Manthus®): Sonophasvs, ERA: 15 cm², camada adiposa: 1 cm, frequência de modulação: 30 Hz, frequência portadora: 2500 Hz, tempo total da aplicação: 8,5 minutos, baseado nos estudos de Robertson [13], Hoogland [14]; forma de onda: senoidal, potência: 12 watts – 10%, Intensidade ultrassom: 1,2 W/cm², Modo contínuo, em outros cinco (animais do G2), foi aplicado a TCUE-H (Ultrassom e Corrente Aussie, modelo: Heccus): Sonoforese Tridimensional, ERA 18 cm², camada adiposa: 1 cm, frequência portadora: 1 kHz, frequência de modulação: 50 Hz, tempo total da aplicação: 8,5 minutos, baseado nos estudos de Robertson (1997), Hoogland (1986), forma de onda: senoidal, potência: 21,6 watts, intensidade do ultrassom: 1,2 W/cm², modo: contínuo.

Resultados

A análise dos resultados das 15 biopsias cirúrgicas da pele e tecido adiposo realizada nos coelhos revelaram apenas pequenas alterações na camada adiposa de grande parte dos coelhos integrantes dos grupos tratados, sendo descrito pelos três patologistas que não foram identificadas áreas de lipólise nas amostras analisadas neste estudo conforme as imagens abaixo.

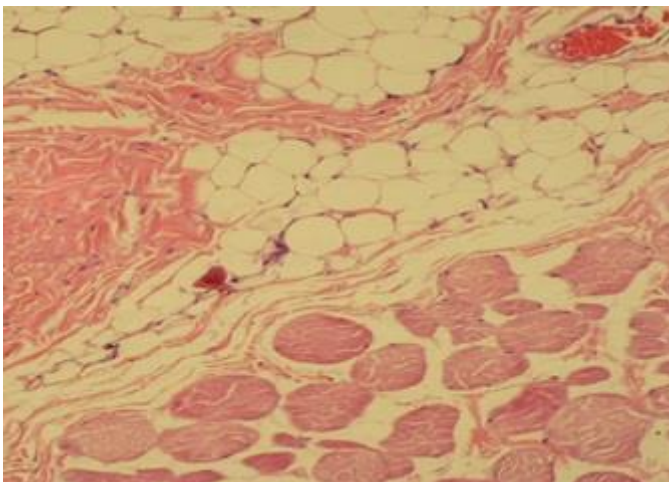


Figura 1 - Fotomicrografia HE 400x: Grupo tratado G1: Áreas de tecido adiposo sem alterações importantes descritas.

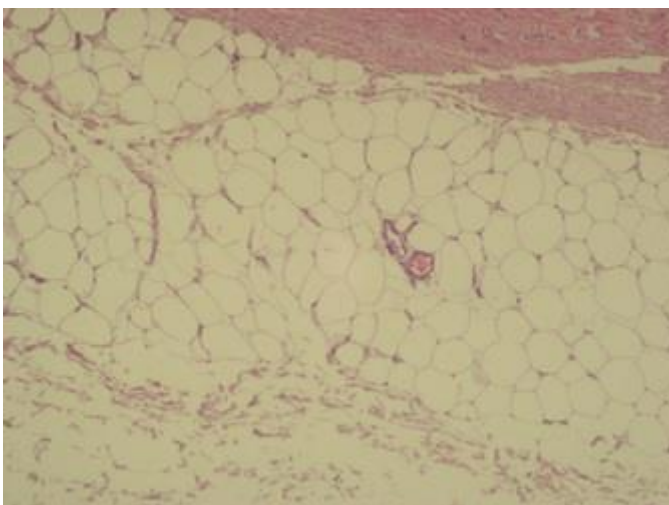


Figura 2 - Fotomicrografia HE 400X: Grupo tratado G2: Áreas de tecido adiposo sem alterações importantes descritas.

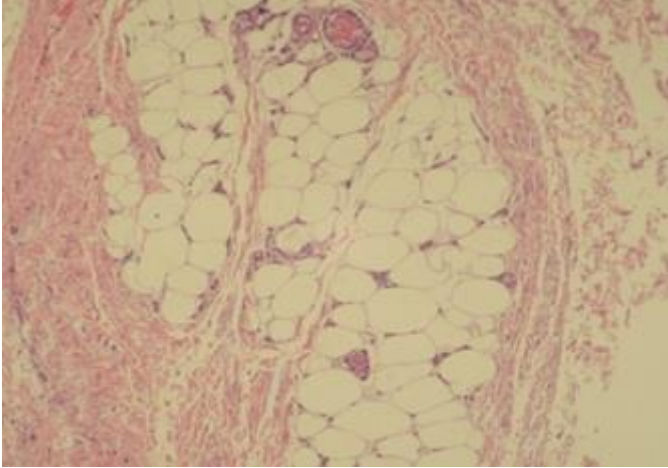


Figura 3 - Fotomicrografia HE 400x: Grupo Controle – G3: Áreas de tecido adiposo sem alterações importantes descritas.

Em relação à forma dos adipócitos, percebem-se alterações no contorno da membrana celular adiposa, demonstrando aspecto irregular comparado ao grupo controle, há também uma variação no tamanho das células. Todas estas características estiveram presentes nos grupos tratados G1 e G2 e não foram percebidas no grupo controle, conforme as figuras 4, 5 e 6 abaixo:

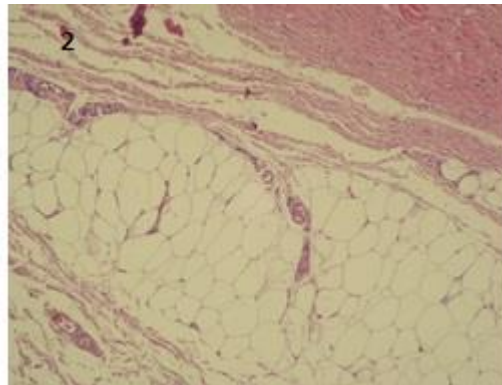
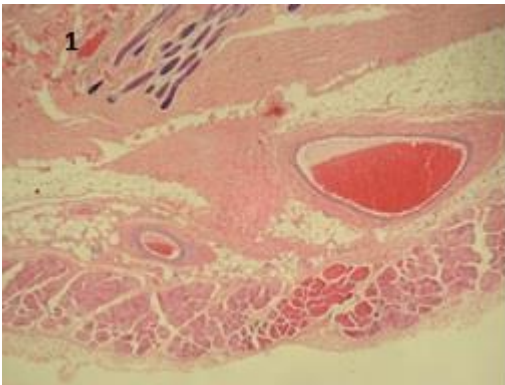


Figura 4.1 e 4.2 - Fotomicrografia HE 40x e 100X: Grupo tratado – G1 – Aspecto irregular da membrana celular adiposa e diferentes tamanhos de células.

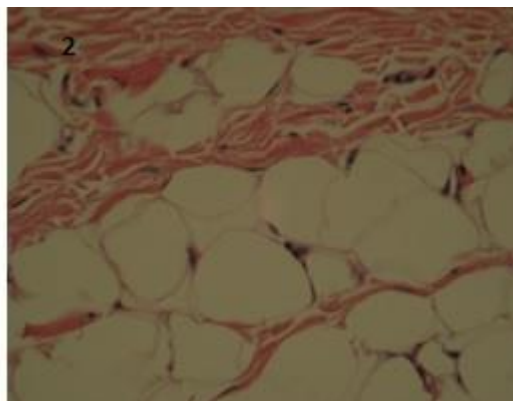
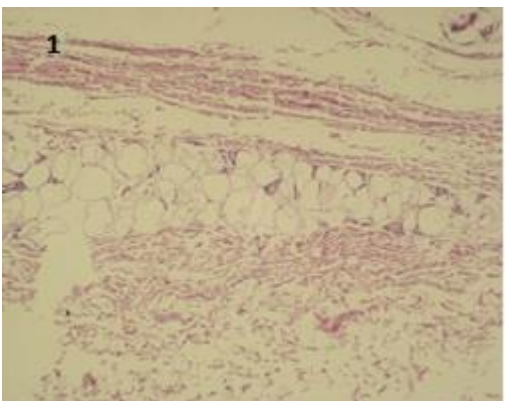


Figura 5.1 e 5.2 - Fotomicrografia HE 100X e 400X: Grupo tratado – G2 - Aspecto irregular da membrana celular adiposa e diferentes tamanhos de células.

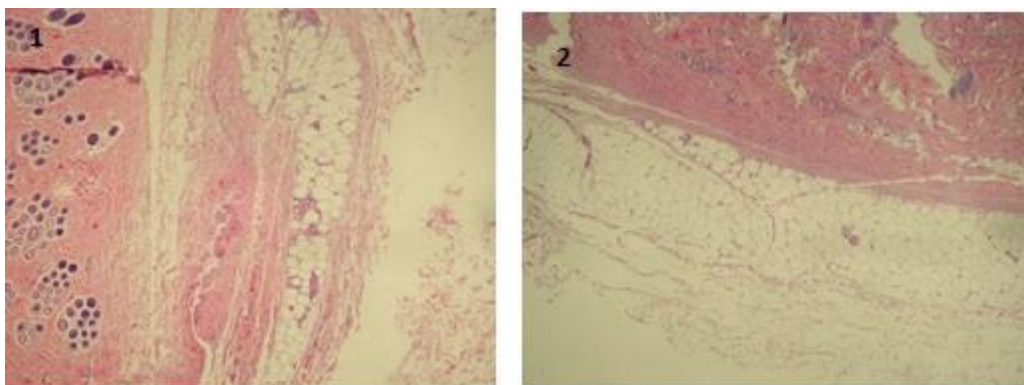


Figura 6.1 e 6.2 - Fotomicrografia HE 100X: Grupo controle – Grupo controle – Aspecto regular em relação à forma (contorno) da membrana celular e tamanho.

Quanto à presença de lesões em tecidos adjacentes, não foi encontrada qualquer alteração ao nível de tecido conjuntivo, conforme a figura 7.

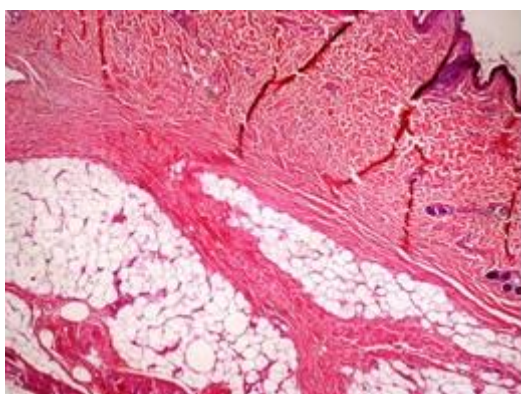


Figura 7 - Fotomicrografia HE 40x: Grupo tratado – G1 – áreas preservadas de tecido conjuntivo e epiderme.

Discussão

O ultrassom é usado no tratamento de gordura localizada por diversos profissionais de fisioterapia dermatofuncional, estética e medicina estética. Este aparelho provoca uma alteração na membrana da célula de gordura, levando à redução da sua espessura e aumento da sua permeabilidade. Ocorre também melhora na circulação sanguínea em função da otimização da vascularização, gerando conseqüentemente um maior aporte de oxigênio, melhorando a extensibilidade das fibras colágenas e propriedades mecânicas dos tecidos [12,15].

O ultrassom pode se apresentar em altas e baixas frequências e potências, conseqüentemente a estas características podem ter diferentes efeitos no tecido a ser tratado. O fato da presença de irregularidades na membrana das células adiposas do grupo tratado deste estudo pode sinalizar possíveis efeitos das ondas mecânicas neste tecido [8,9].

No estudo de terapia combinada, a intensidade do ultrassom utilizada foi de 1,2 W/cm² e tempo de 8,5 minutos, observando-se irregularidade na membrana celular dos adipócitos. O uso do ultrassom como agente físico pode gerar modificações no tecido biológico: ao nível da membrana celular verifica-se que a energia absorvida pode promover a lise da estrutura. De acordo com Meyer [16], com a utilização de ultrassom de alta potência em tecido adiposo de coelhos, evidencia-se alterações na membrana, em 3 minutos de aplicação e, aos 7 minutos, lise completa da membrana. Nesse estudo, foi verificado o uso de equipamentos com a mesma frequência, mas com intensidade e tempo de aplicação diferentes, com intensidade que chegou a 10 W/cm².

Alguns autores, sugerem que o efeito de lise promovido pelo ultrassom não é intensificado pela corrente elétrica, no entanto verifica-se um aumento da permeabilidade celular, sendo essa uma resposta não relacionada ao uso do ultrassom [17]. Sendo assim, a corrente associada ao ultrassom pode favorecer esse aumento de permeabilidade.

Outras pesquisas [18-20] estudaram os efeitos das ondas sonoras sobre a membrana celular. O efeito primário do ultrassom, por produzir calor local, é o inflamatório. O processo inflamatório caracteriza-se por vasodilatação local, com conseqüente excesso de fluxo sanguíneo; aumento da permeabilidade dos capilares e alteração da permeabilidade da membrana celular (um resultado da correnteza acústica). De Bem [20] analisou possíveis mudanças histológicas e morfológicas utilizando ultrassom em diferentes intensidades e concluíram que houve aumento na espessura da epiderme e derme e proliferação de fibras colágenas. Segundo outros autores [19,21], as membranas celulares tornam-se mais permeáveis, devido aos movimentos unidirecionais do fluido em campo ultrassônico, e as organelas podem se alterar devido às forças produzidas pelo US.

Estudos in vitro demonstram alteração da bicapa lipídica da membrana celular em intensidades variando até 1,4 W/cm² em uma frequência de 1 MHz no modo contínuo, acima deste valor de intensidade há relato de rompimento da membrana [17]. Segundo as recomendações e conclusões da *World Federation for Ultrasound in Medicine and Biology* [21] existe uma significativa diferença entre resultados in vitro e in vivo, confirmado na revisão de Baker, Robertson e Duck [22] que demonstram que nestas doses não há lesão da membrana do tecido adiposo em vivo.

O trauma mecânico do ultrassom pode provocar um aumento da permeabilidade da membrana da célula. Mas é altamente improvável que o dano à membrana ocorrerá nas intensidades utilizadas na prática clínica. A falta de relatos de efeitos clínicos prejudiciais reforça a visão de que a lise celular não está ocorrendo [22].

Nesse estudo, pode-se observar uma limitação quanto a uma análise histológica qualitativa. Outros estudos [16,18,19], também realizaram análises qualitativas, sugerindo-se novos estudos com análise quantitativa. Sugere-se também a realização de uma análise imunohistoquímica.

Conclusão

Observou-se que a análise qualitativa das lâminas histológicas apresentou irregularidades na membrana celular adiposa mostrando diferentes tamanhos de células. Apesar dos efeitos das ondas ultrassônicas na alteração das membranas da célula adiposa serem descritos no grupo tratado, este mecanismo não foi esclarecido.

Agradecimentos

A Universidade Potiguar, UNP pelo suporte para a realização do estudo.

Referências

1. Costa RB, Garcez VF, Limana MD. Terapia combinada (ultrassom e eletroterapia) na redução da adiposidade abdominal: relato de casos. *ConsSaude* 2016;15(4). <https://doi.org/10.5585/consaude.v15n4.6671>
2. Mandari SS, Deitos TT, Motta P. Diferença na atuação entre ultra-som terapêutico e ultra som de alta potência na gordura localizada. Universidade do Vale do Itajaí, Curso de Cosmetologia e Estética; 2010. 19p
3. Silva RM, Costa LS, Silva AC, César AL, Ramos ML, Cruz DR, et al. Aplicação do ultrassom terapêutico com fins lipolíticos em pacientes portadores de adiposidade localizada. *Fisioterapia Ser* 2012;7:2.
4. Brito LP, Fontenelle FD, Herrera SD, Roiesk IM, Muniz CF, Rossone AP, et al. Efeito do ultrassom focalizado (HIFU) no tecido adiposo abdominal. *Amazônia: Science & Health*; 2015;3.
5. Mautari AB, Shono M, Mônico P, Prado G, Osório N. Experiência no uso do ultrassom focado no tratamento da gordura localizada em 120 pacientes. *Surgical & Cosmetic Dermatology* 2010;2
6. Silva JJ, Soares ÉFO, de Oliveira AS. Efeitos da eletrolipólise no tratamento da gordura localizada abdominal em mulheres que praticam atividade física: uma revisão da literatura. Caruaru: Associação Caruaruense de Ensino Superior, Departamento de Fisioterapia; 2016. 18p.

7. Carollo MM, Fornazari LP, Deon KC. Ultrassom associado à corrente elétrica estereodinâmica na adiposidade abdominal: relato de caso. *União Brasileira de Fisioterapia* 2013;14:89-101.
8. Ibramed. Terapia Combinada - Corrente Aussie, Ultrassom e Corrente Polarizada. Apostila de Treinamento;2009.
9. KLD. Manthus® Manual de Operação Eus.0301; 2009.
10. Silva RM, Meye PF, Souza JF, Félix JL, Delgado EB, Queiroz LO et al. Efeitos da fonoforese com gel de ativos lipolíticos na adiposidade abdominal. *O Mundo da Saúde* 2014;38(4):369-74. <https://doi.org/10.15343/0104-7809.20143804369374>
11. Macedo AC, Cunico F, Sassi L, Albuquerque J, Borges F. Efeitos da aplicação da corrente polarizada e da iontoforese na gordura localizada em mulheres. *Fisioter Mov* 2013;26:657-64. <https://doi.org/10.1590/S0103-51502013000300020>
12. Cesaretti ML, Junior OK. Modelos experimentais de resistência à insulina e obesidade: lições aprendidas. *Arq Bras Endocrinol Metabol* 2006;50(2):190-7. <https://doi.org/10.1590/S0004-27302006000200005>
13. Robertson VJ, Ward AR. Decreasing power of longwave ultrasound. *Physiotherapy* 1997;83:392.
14. Hoogland R, Enraf N, Delft H. Ultrasound therapy. *Textbook of Diagnostic Imaging* 1988;1:62-9.
15. Santana EM. Fundamentação teórica para terapia combinada heccus®-ultrassom e corrente aussie no tratamento da lipodistrofia ginóide e da gordura localizada. *Revista Brasileira de Ciência & Estética* 2010;1(1):1-15.
16. Meyer PF. Efeitos da ultracavitação no tecido adiposo de coelhos. *Fisioter Bras* 2012;13(2). <https://doi.org/10.33233/fb.v13i2.523>
17. Rohr KR, Rooney JA. Effect of ultrasound on a bilayer lipid membrane. *Biophysical Journal* 1978;23(1):33-40.
18. Lopes LG. Análise morfométrica de tecido muscular de coelhos submetido a ultra-som pulsado e contínuo de 1 Mhz. *Fisioter Pesqui* 2005;12(3):15-21. <https://doi.org/10.1590/fpusp.v12i3.76594>
19. Visnardi AR. Efeito do ultra-som de baixa intensidade no colágeno da pele sadia de ratos [Dissertação]. São Paulo: Universidade de São Paulo, Interunidades em Bioengenharia; 2007. 106p.
20. Bem DM. Histological analysis of healthy epithelium of wistar rats in vivo irradiated with different intensities of therapeutic ultrasound. *Braz J Phys Ther* 2010;14(2):114-20. <https://doi.org/10.1590/S1413-35552010005000010>
21. Barnett SB, Ter Har GR, Sinski MC. International recommendations and guidelines for the safe use of diagnostic ultrasound in medicine. *Ultrasound Med Biol* 2000;26(3):355-66.
22. Baker KG, Robertson VJ, Duck FA. A review of therapeutic ultrasound: biophysical effects. *Phys Ther* 2001;81(7):1351-8.