

Fisioter Bras 2020;21(2):211-5

<https://doi.org/10.33233/fb.v21i2.2841>

## RELATO DE CASO

### Atuação da fisioterapia no trismo secundário ao câncer de glândula salivar

#### *Physical Therapy for trismus secondary to salivary gland cancer*

André Marques de Moraes\*, Karissa Yasmim Araújo Rosa\*, Luciana Lima dos Santos da Silva, Ft.\*\*, Aline Teixeira Alves\*\*\*, Liana Barbaresco Gomide Matheus\*\*\*

\*Discente do curso de Fisioterapia da Universidade de Brasília (UnB), Brasília/DF, \*\*Fisioterapeuta da Unidade de Alta Complexidade em Oncologia do Hospital Universitário de Brasília (HUB), Brasília/DF, \*\*\*Docente do curso de fisioterapia da Universidade de Brasília (UnB), Programa de Pós-graduação em Ciências da Reabilitação – UnB, Brasília/DF

Recebido em 27 de abril de 2019; aceito em 18 de março de 2020.

**Correspondência:** André Marques de Moraes, DF 150 Km 03, Condomínio Vivendas Paraíso 73090-900 Grande Colorado, Brasília DF

André Marques de Moraes: andremarquesm94@gmail.com  
Karissa Yasmim Araújo Rosa: karissayasminar@gmail.com  
Luciana Lima dos Santos da Silva: lucianalima177@gmail.com  
Aline Teixeira Alves: aline.urogineco@gmail.com  
Liana Barbaresco Gomide Matheus: lianagomide@unb.br

## Resumo

**Introdução:** O trismo, limitação da abertura da boca, é uma das morbidades que acarreta limitações funcionais. **Objetivo:** Descrever o efeito da fisioterapia por meio da terapia manual e exercícios com depressores de língua na abertura máxima bucal de paciente com trismo secundário ao câncer de glândula salivar. **Métodos:** Relato de caso de paciente com trismo cujo tratamento consistiu em 15 atendimentos de fisioterapia por meio da terapia manual (liberação miofascial e mobilização articular) e exercícios com depressores de língua, com 40 minutos de duração cada, para ganho de abertura bucal. A abertura máxima bucal foi avaliada por meio do paquímetro e números de depressores de língua. **Resultados:** A paciente apresentou aumento da abertura máxima bucal entre o primeiro e o último atendimento (11,5mm - 21,2mm) e aumento na quantidade de depressores de língua utilizados (12 – 17,5). **Conclusão:** A atuação fisioterapêutica foi eficaz para o tratamento do trismo.

**Palavras-chave:** trismo, Fisioterapia, neoplasias de cabeça e pescoço.

## Abstract

**Introduction:** Trismus, a mouth opening amplitude limitation, is one of the morbidities that causes functional limitations. **Objective:** To describe the effect of physical therapy intervention utilizing manual therapy and wooden tongue depressors exercises in maximum mouth opening in a patient with trismus secondary to salivary gland cancer. **Methods:** Case report of a patient whose physical therapy intervention consisted in 15 sessions of manual therapy (myofascial liberation and articular mobilization) and wooden tongue depressors exercises, with 40 minutes duration each, to improve mouth opening. Maximum mouth opening was assessed with a pachymeter and number of wood tongue depressors. **Results:** The patient presented improvements in maximal mouth opening between the first and last assessment (11,5mm - 21,2mm) and increase in number of wood tongue depressors used. **Conclusion:** Physical therapy approach was an effective treatment for trismus.

**Keywords:** trismus, Physical Therapy, head and neck neoplasms.

## Introdução

Aproximadamente 200 mil casos novos de câncer de cabeça e pescoço são diagnosticados anualmente. Os tumores malignos do trato aerodigestivo superior, representam a quinta incidência de neoplasias malignas e a sétima causa de morte no mundo [1-4].

O trismo ocorre em cerca de 38% dos casos de câncer de cabeça e pescoço [3] e acarreta prejuízos nas atividades de vida diária, como dificuldades para higienização da boca, fala, mastigação e deglutição [6,7]. Ele é definido por limitação da abertura da boca inferior à 35mm, entre os incisivos superiores e inferiores e pode ser causado por infecção dentária, traumatismo nos músculos de fechamento da boca, bloqueios do nervo mandibular, tétano, fibrose de submucosa e câncer de cabeça e pescoço. Nesse caso, o trismo pode ocorrer devido ao crescimento do tumor, dentro ou próximo aos músculos responsáveis pelo fechamento da boca, ou devido ao tratamento, como, por exemplo, a cirurgia, que pode levar a formação de tecido cicatricial e redução da abertura da boca, bem como a radioterapia, que pode induzir fibrose nos músculos de fechamento da boca [5].

O tratamento do trismo pode envolver medicamentos [7,8] bem como fisioterapia [9,10]. No entanto, poucos estudos são encontrados na literatura envolvendo o tratamento fisioterapêutico do trismo por meio de terapia manual associada aos depressores de língua [10]. Nesse sentido, o objetivo do presente estudo é descrever o efeito de atendimentos de fisioterapia por meio da terapia manual e exercícios com depressores de língua sobre a amplitude de abertura máxima bucal de paciente com trismo secundário ao câncer de cabeça e pescoço.

## Apresentação do caso

O estudo foi realizado na Unidade de Alta Complexidade em Oncologia (UNACON) do Hospital Universitário de Brasília (HUB-UnB) em Brasília/DF. A participante selecionada assinou um termo de consentimento livre esclarecido autorizando o uso de imagens e a realização da participação na pesquisa, que foi aprovada sob número 031/12, obedecendo aos princípios éticos para pesquisa envolvendo seres humanos, conforme resolução 466/12 do Conselho Nacional de Saúde.

Participou da pesquisa uma paciente do sexo feminino, 33 anos de idade, professora afastada devido ao tratamento do câncer. Foi diagnosticada com neoplasia de glândula salivar, em janeiro de 2017. Após cirurgia de maxilectomia apresentou dificuldade de respirar devido ao acúmulo de saliva, cefaleia ao forçar a abertura de boca, dificuldade na deglutição e dificuldade na fala, devido a dor e restrição ao movimento de abertura de boca. Após finalização da radioterapia, apresentou dor cervical com irradiação para membro superior e dificuldade na deglutição. Realizou cirurgia em gengiva inferior direita, devido a formação de área necrótica após a radioterapia. Foi encaminhada para o ambulatório de fisioterapia, sem uso de medicamentos e com dificuldade de abertura bucal.

O tratamento consistiu de 15 atendimentos de fisioterapia, compostos por liberação miofascial intra e extraoral de masseter e mobilização articular com movimento ativo da articulação temporomandibular em sentido latero-lateral e ântero-superior (Figura 1), de forma a favorecer o relaxamento muscular, a redução da tensão local e conseqüentemente o aumento da abertura bucal; exercícios ativos de lateralização de mandíbula, protusão e abertura de boca sustentada com depressores de língua, associado à técnica de contração e relaxamento (Figura 2).

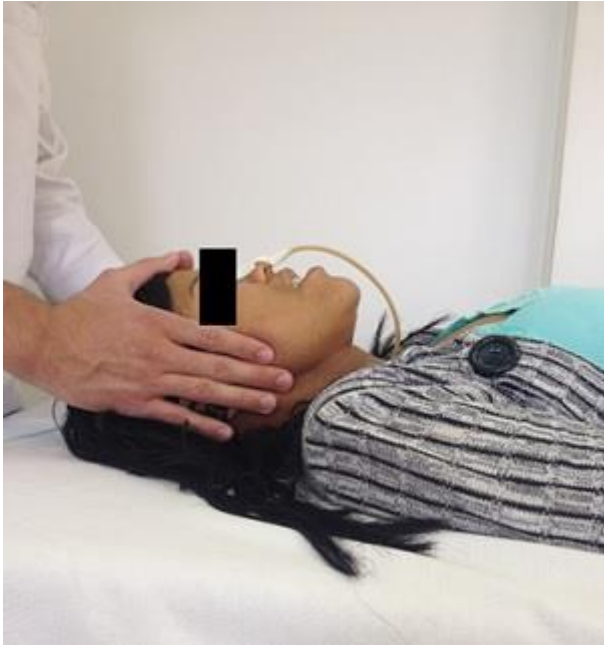
Após a intervenção fisioterapêutica foi observado aumento da abertura máxima bucal (11,5 mm - 21,2 mm) e aumento na quantidade de depressores de língua utilizados (12 – 17,5). Os detalhes são expressados de acordo com os atendimentos na tabela I.

**Tabela I** - Valores de abertura máxima bucal em milímetros e quantidade de depressores de língua utilizados em cada atendimento.

Atendimento	ADM Pré (mm)	ADM Pós (mm)	Depressores de língua
1	11,5	-	-
2	15	-	-
3	17	20	12
4	21	23,5	16
5	24,5	27	18
6	30	32	22
7	30	32	22
8	41	43,5	26
9	39,5	40	-
10	28	33	-
11	9,5	14	-
12	12	14	9
13	17,5	21,5	-
14	20,3	22	12
15	21,2	32	17,5



**Figura 1** - Exercício de lateralização de mandíbula associado a mobilização.



**Figura 2** - Exercício de abertura de boca sustentada com depressores de língua.

## Discussão

As técnicas de terapia manual escolhidas para a intervenção mostraram eficácia para aumento da abertura máxima bucal. A paciente apresentou limitação da abertura de boca após procedimento cirúrgico e tratamento radioterápico. A retirada da glândula salivar e a radioterapia acarretaram dificuldade de abertura bucal devido a possível lesão nervosa e atrofia dos músculos mastigatórios e ATM [11].

A terapia manual e os exercícios ativos e ativo-assistidos proporcionaram liberação muscular e mobilização articular. Esses exercícios são intervenções de fácil aplicabilidade e baixo custo, que podem ser considerados como opção em casos de distúrbios da ATM [12].

Alguns pesquisadores e clínicos orientam a utilização de um dispositivo denominado Therabite® [3,13] objetivando aumento da abertura máxima bucal. No entanto, por ser um dispositivo de alto custo, neste estudo de caso foi substituído por depressores de língua, que demonstraram ser úteis tanto para realização do tratamento quanto para quantificação da evolução da abertura bucal, pois a melhora do paciente pode ser percebida de acordo com o aumento da quantidade de depressores utilizados [14]. Maloney [15] relatou superioridade do instrumento Therabite® sobre os depressores de língua de madeira para aumento da abertura máxima bucal. No entanto, neste estudo de caso demonstrou-se eficácia mesmo com a utilização dos depressores de língua, sendo um instrumento de baixo custo e fácil aplicação.

No presente estudo foi percebido aumento da quantidade de depressores utilizados em cada intervenção, simultaneamente aos ganhos nas medidas da paquimetria, reforçando o uso deste instrumento como ferramenta de avaliação e tratamento em pacientes com trismo [7,10,14].

Durante o acompanhamento fisioterapêutico, houve descontinuidade dos exercícios. Nesse sentido, é importante ressaltar a importância da continuidade dos exercícios domiciliares, de forma a preservar os ganhos e/ou ampliar os efeitos da intervenção fisioterapêutica, uma vez que foi observada piora do quadro quando a paciente interrompeu os exercícios [16,17].

## Conclusão

A terapia manual associada aos exercícios com depressores de língua foi eficaz para o tratamento do trismo.

## Referências

1. Alvarenga LM, Ruiz MT, Bertelli ECP, Ruback MJC, Maniglia JV, Bertollo EMG. Avaliação epidemiológica de pacientes com câncer de cabeça e pescoço em um

- hospital universitário do noroeste do estado de São Paulo. *Braz J Otorhinolaryngol* 2008;74(1):68-73. <https://doi.org/10.1590/S0034-72992008000100011>
2. Grandi G, Silva ML, Streit C, Wagner JCB. A mobilization regimen to prevent mandibular hypomobility in irradiated patients: an analysis and comparison of two techniques. *Med Oral Patol Oral Cir Bucal* 2007;12(2):105-9.
  3. Kamstra JI, Reintsema H, Roodenburg JLN, Dijkstra PU. Dynasplint Trismus System exercises for trismus secondary to head and neck cancer: a prospective explorative study. *Support Care Cancer* 2016;24(8):3315-23. <https://doi.org/10.1007/s00520-016-3131-4>
  4. Miranda RM, Diniz KT, Diniz ET, Vasconcelos DA, Filho JEC. Relação entre as disfunções temporomandibulares e a postura da cabeça. *Conscientiae Saúde* 2010;9(4):701-6. <https://doi.org/10.5585/conssaude.v9i4.2336>
  5. Dijkstra PU, Huisman PM, Roodenburg JLN. Criteria for trismus in head and neck oncology. *Int J Oral Maxillofac Surg* 2006;35(4):337-42. <https://doi.org/10.1016/j.ijom.2005.08.001>
  6. Høgdal N, Juhl C, Aadahl M, Gluud C. Early preventive exercises versus usual care does not seem to reduce trismus in patients treated with radiotherapy for cancer in the oral cavity or oropharynx: A randomised clinical trial. *Acta Oncol* 2015;54(1):80-7. <https://doi.org/10.3109/0284186X.2014.954677>
  7. Abdel-galil K, Anand R, Pratt C, Oepen B, Brennan P. Trismus: an unconventional approach to treatment. *Br J Oral Maxillofac Surg* 2007;45(4):339-40. <https://doi.org/10.1016/j.bjoms.2005.11.011>
  8. Martins WR, Blasczyk JC, Oliveira MAF, Gonçalves KFL, Rocha ACB, Dugailly PM et al. Efficacy of musculoskeletal manual approach in the treatment of temporomandibular joint disorder: A systematic review with meta-analysis. *Man Ther* 2016;21:10-17. <https://doi.org/10.1016/j.math.2015.06.009>
  9. Cohen EEW, LaMonte SJ, Erb NL, Beckman KL, Sadeghi N, Hutcheson KA. American cancer society head and neck cancer survivorship care guideline. *CA: CA Cancer J Clin* 2016;66(3):203-39.
  10. Armijo-olivo S, Pitance L, Singh V, Neto F, Thie N, Michelotti A. Effectiveness of manual therapy and therapeutic exercise for temporomandibular disorders: systematic review and meta-analysis. *Phys Ther* 2015;96(1):9-25. <https://doi.org/10.2522/ptj.20140548>
  11. Bhatia KS, King AD, Paunipagar BK, Abrigo J, Vlantis AC, Leung SF, Ahuja AT. MRI findings in patients with severe trismus following radiotherapy for nasopharyngeal carcinoma. *Eur Radiol* 2009;19(11):2586. <https://doi.org/10.1007/s00330-009-1445-z>
  12. Magnusson T, Syren M. Therapeutic jaw exercises and interocclusal appliance therapy. A comparison between two common treatments of temporomandibular disorders. *Swedish Dental Journal* 1999;23(1):27-37.
  13. Kraaijenga S, Van der Molen L, Van Tinteren H, Hilgers F, Smeele L. Treatment of myogenic temporomandibular disorder: a prospective randomized clinical trial, comparing a mechanical stretching device (TheraBite®) with standard physical therapy exercise. *Cranio* 2014;32(3):208-16. <https://doi.org/10.1179/0886963413Z.00000000016>
  14. Jansma J, Vissink A, Spijkervet FKL, Roodenburg JLN, Panders AK, Vermey A, et al. Protocol for the prevention and treatment of oral sequelae resulting from head and neck radiation therapy. *Cancer* 1992;70(8):2171-80. [https://doi.org/10.1002/1097-0142\(19921015\)70:8<2171::AID-CNCR2820700827>3.0.CO;2-S](https://doi.org/10.1002/1097-0142(19921015)70:8<2171::AID-CNCR2820700827>3.0.CO;2-S)
  15. Maloney GE, Mehta N, Forgione AG, Zawawi KH, Al-Badawi EA, Driscoll SE. Effect of a passive jaw motion device on pain and range of motion in TMD patients not responding to flat plane intraoral appliances. *Cranio* 2002;20(1):55-65. <https://doi.org/10.1080/08869634.2002.11746191>
  16. Hajdú SF, Wessel I, Johansen C, Kristensen CA, Kadkhoda ZT, Plaschke CC et al. Swallowing therapy and progressive resistance training in head and neck cancer patients undergoing radiotherapy treatment: randomized control trial protocol and preliminary data. *Acta Oncol* 2017;56(2):354-9. <https://doi.org/10.1080/0284186X.2016.1269193>
  17. Michelotti A, Steenks MH, Farella M, Parisini F, Cimino R, Martina R. The additional value of a home physical therapy regimen versus patient education only for the treatment of myofascial pain of the jaw muscles: short-term results of a randomized clinical trial. *J Oral Facial Pain Headache* 2004;18(2):114-25.