

Fisioter Bras 2016;17(3):197-203

ARTIGO ORIGINAL

O uso do linfortaping, terapia combinada e drenagem linfática manual sobre a fibrose no pós-operatório de cirurgia plástica de abdome

Use of linfortaping, combined therapy and manual lymphatic drainage on fibrosis in post-operative of abdominoplasty

Anny Chi, M.Sc.* , Andréia Vieira Marques de Oliveira**, Anelice Calixto Ruh, M.Sc.***, Juliana Carvalho Schleder, M.Sc.****

Instituto Marcus Thomé*, *Cescage*, ****Universidade Estadual de Ponta Grossa*, *****Hospital Universitário Regional dos Campos Gerais*

Recebido em 5 de fevereiro de 2015; aceito em 15 de janeiro de 2016.

Endereço de correspondência: Anny Chi, Rua Tomasina, s/n, Ponta Grossa PR, E-mail: annychi10@hotmail.com

Resumo

A fisioterapia dermato-funcional possui diversos recursos para o tratamento pós-operatório de cirurgias de abdominoplastia e lipoaspiração, dentre eles a drenagem linfática manual (DLM), a terapia combinada e o linfortaping. O objetivo deste estudo foi identificar os efeitos de dois protocolos distintos no tratamento da fibrose secundária ao pós-operatório de abdominoplastia e lipoaspiração de abdome. Foi feita análise da fibrose por meio de palpação tecidual e termografia. Os protocolos foram determinados conforme a fase de reparo tecidual, proliferativa (DML associada ao linfortaping) e remodelagem (DLM associada à terapia combinada e linfortaping). A amostra foi constituída por 10 pacientes do sexo feminino com idade de 46,3 (\pm 2,5) anos, em pós-operatório de cirurgia plástica de abdome. Foram realizados 10 atendimentos num período de 5 semanas. A análise comparativa da avaliação inicial e final, tanto da palpação quanto da termografia, mostrou que houve redução significativa ($p < 0,0001$) do quadro fibrótico apresentado pelas pacientes. Os protocolos propostos foram eficientes no tratamento de fibroses secundárias a cirurgias de abdominoplastia associada ou não a lipoaspiração.

Palavras-chave: abdominoplastia, lipoaspiração, fibrose, cicatrização, modalidades de fisioterapia.

Abstract

The dermato-functional physical therapy has many tools to provide treatment in post-operative of abdominoplasty and liposuction, such as manual lymphatic drainage (MLD), combined therapy and linfortaping. This study aimed to identify the effects of two different protocols to treat secondary fibrosis after abdominoplasty and abdomen liposuction. The fibrosis analysis was carried out using the tissue palpation and thermography. The protocols were determined according to the tissue repair stage, proliferative (MLD associated with linfortaping) and remodeling (MLD associated to combined therapy and linfortaping). The sample consisted of 10 female patients 46.3 (\pm 2.5) years old, in abdominoplasty post-operative period. A ten session program was performed during 5 weeks. The comparative analysis of the effectiveness of initial and final evaluation was performed with both the linfortaping therapy and thermography and showed significant reduction ($p < 0.0001$) of the patient's fibrosis stage. The proposed protocols were efficient to treat secondary fibrosis and abdominoplasty associated or not to liposuction.

Key-words: abdominoplasty, lipectomy, fibrosis, wound healing, physical therapy modalities.

Introdução

Os padrões estéticos difundidos pela mídia têm influência sobre o comportamento e determinação do ideal de beleza sonhado por muitas mulheres [1]. Nessa busca pela melhora da aparência, modificando formas do corpo, encontram-se procedimentos como a cirurgia plástica de lipoaspiração e abdominoplastia [2]. A abdominoplastia tem como objetivo reduzir o excesso cutâneo-adiposo e a flacidez, redefinindo as curvas, cintura e relevo do abdome. Na tentativa por resultados estéticos mais satisfatórios, técnicas operatórias são associadas, como

a lipoaspiração [3]. Tais procedimentos trazem a fibrose como manifestação pós-operatória às pacientes submetidas à técnica [4].

A fibrose tecidual, decorrente da lipoaspiração é caracterizada pela formação de tecido conjuntivo fibrótico consequência do trauma cirúrgico [5]. Observa-se um espessamento com aspecto disforme com contornos irregulares, ondulações e depressões, e à palpação percebem-se nódulos e enrijecimento da área [6]. Para a diminuição dessas manifestações, melhora do aspecto da pele e prevenção de aderências encontram-se procedimentos da fisioterapia dermatofuncional baseados em evidências científicas, que possui recursos terapêuticos que influenciam no pós-operatório acelerando a recuperação e prevenindo complicações [7].

Entre os recursos terapêuticos empregados no tratamento da fibrose tecidual está a drenagem linfática manual (DLM), realizada com as mãos do fisioterapeuta de forma lenta e superficial no sentido do sistema linfático com o intuito de diminuir edema, linfedema, distúrbios circulatórios venosos e linfáticos [8]. Este recurso atua diretamente no extravasamento de proteínas a serem reabsorvidas regulando as pressões tissulares e hidrostáticas, podendo ser utilizado desde o primeiro dia de pós-operatório [9]. Outro recurso utilizado pela fisioterapia no pós-operatório de cirurgias plásticas é o ultrassom terapêutico de 3MHz que atua principalmente na fase inflamatória e melhora a nutrição celular, reduz a dor e edema, melhora a circulação sanguínea e linfática, diminuindo assim a instalação de fibrose tecidual [6]. Recentemente começou a ser utilizada a terapia combinada, que é o ultrassom associado a uma corrente alternada, frequentemente à corrente Aussie [10], com grande aplicabilidade na fibrose tecidual secundária à lipoaspiração [11].

Técnicas como DLM e a terapia combinada são utilizadas para o alívio da dor e do edema. Outra técnica que tem se destacado para este fim é o kinesiotaping que, por meio da técnica de linfotaping, já mostra vários benefícios para a drenagem linfática de mulheres mastectomizadas [12]. O kinesiotaping é uma técnica criada por Kenso Kase, em 1976, utilizando uma fita de cóton, fina, elástica, porosa, adesiva, hipoalergênica sem princípio ativo, que pode permanecer em contato com a pele por vários dias [13,14]. Seus principais efeitos fisiológicos são analgesia, suporte muscular e correção articular. Os cortes da banda podem ser em X, Y e I. Quando utilizado para o efeito de drenagem linfática, o corte é denominado teia de aranha, polvo ou fan, sendo aplicado sem tensão seguindo o percurso do sistema linfático, proporcionando assim um melhor escoamento da linfa, denominando-se assim linfotaping [15,16].

O linfotaping mesmo aplicado na prática clínica por vários profissionais da área da saúde possui poucas evidências científicas que comprovam seus benefícios [17], assim ainda precisa ser mais esclarecida [18]. Este artigo teve como objetivo identificar os efeitos de dois protocolos distintos no tratamento da fibrose secundária ao pós-operatório de abdominoplastia e lipoaspiração de abdome.

Material e métodos

Este estudo experimental de abordagem quantitativa e qualitativa caracteriza-se como prospectivo, aplicado, experimental com caráter investigativo do tipo experimental, realizado mediante prévio consentimento do Comitê de Ética do Centro de Ensino Superior dos Campos Gerais (11326012.1.0000.5215). Foram incluídas 13 mulheres com idades entre 44 e 51 anos, submetidas a abdominoplastia, lipoaspiração abdominal, associadas ou não, com no mínimo 7 dias de pós-operatório, encontrando-se na fase proliferativa ou de remodelação cicatricial. Foram excluídas do estudo 03 pacientes que haviam sido submetidas à cirurgia plástica de abdome prévia.

Na avaliação inicial foram coletados dados pessoais, físicos e inerentes ao tratamento médico. A fibrose tecidual foi avaliada por meio de palpação seguindo os seguintes critérios: Nível 0 (N0): não foi detectado indícios de fibrose após a avaliação visual e palpação nas posições: ereta, decúbito dorsal e ventral; Nível 1 (N1): a fibrose somente é detectada após a palpação da região avaliada, com o paciente em decúbito dorsal e ventral; Nível 2 (N2): a fibrose é detectada após avaliação visual do paciente em posição ereta. Entretanto, nas posições de decúbitos (dorsal e ventral), a detecção é feita após a palpação; Nível três (N3): a fibrose é detectada após a avaliação visual, estando o paciente tanto na posição ereta quanto nos decúbitos, dorsal e ventral [20]. Outro critério para avaliação da fibrose tecidual foi a termografia de contato, método que utiliza placas flexíveis, compostas de cristais termossensíveis de colesterol que em contato com a pele da paciente emite um mapa

infravermelho da superfície da pele, com finalidade de classificar o grau de fibrose [12] conforme mostram as Figuras 1, 2, 3, 4 e 5.

Figura 1 - *Análise termográfica normal da classificação da fibrose.*



Fonte: Manual do fabricante do Celluvision®

Figura 2 - *Análise termográfica grau I da classificação da fibrose.*



Fonte: Manual do fabricante do Celluvision®

Figura 3 - *Análise termográfica grau II da classificação da fibrose.*



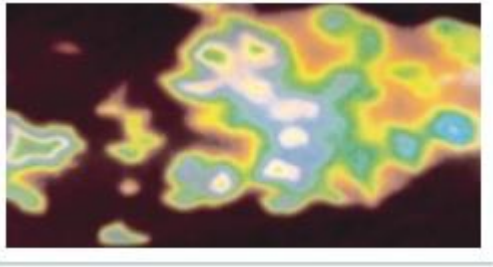
Fonte: Manual do fabricante do Celluvision®

Figura 4 - *Análise termográfica grau III da classificação da fibrose.*



Fonte: Manual do fabricante do Celluvision®

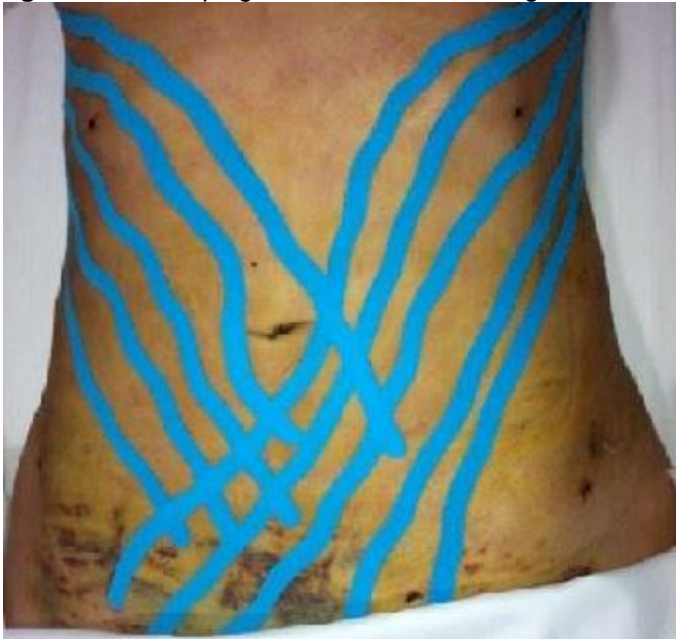Figura 5 - Análise termográfica grau IV da classificação da fibrose.



Fonte: Manual do fabricante do Celluvision®

O tratamento fisioterapêutico, composto por 10 atendimentos, com duração média de 90 minutos cada, 2 vezes por semana, com intervalos de 2 ou 3 dias, foi dividido em dois grupos conforme a fase de reparo tecidual. Na fase proliferação, após 7 dias foi realizada DLM pelo método Leduc [8] em todo o corpo e linfotaping em formato Fan, no qual a fita é recortada no sentido de seu comprimento com no mínimo 05 cortes, ficando unidos pela âncora fixada (Figura 6) sem tensão para onde a calda irá recuar, promovendo assim espaço entre a derme e a epiderme. As pacientes eram orientadas a manter as fitas no corpo por um período de 3 dias, prolongando o efeito da DLM. Na fase de remodelagem, após 20 dias de pós-operatório, foi realizada DLM e linfotaping semelhante ao grupo da proliferação, associados a terapia combinada (ultrassom e corrente Aussie) na região abdominal, utilizando equipamento disponível no mercado que possui três geradores de ultrassom de 3 MHz com área efetiva de radiação de 6 cm² e potência de 18 W cada um, totalizando uma potência de 54 W/cm² [10]. O protocolo utilizado pré-programado no aparelho como pós-cirúrgico tardio (modo contínuo, frequência portadora de 1 KHz, frequência de modulação da corrente de 50Hz, e intensidade a máxima tolerada pela paciente). Um dia antes do retorno de todas as pacientes submetidas ao estudo, orientou-se a retirar as fitas para um descanso da pele de 24 horas, quando era observado possível surgimento de algum tipo de alergia ou irritação da pele, o tratamento era suspenso. A avaliação final foi realizada semelhante à avaliação inicial.

Figura 6 - Linfotaping em formato Fan em região de abdome.



Foi feita análise descritiva das variáveis e posteriormente foi aplicado o teste t para dados pareados para comparação entre as avaliações iniciais e finais. Para isso foi utilizado o software GraphPad Prism versão 5.

Resultados

A amostra foi constituída por 10 pacientes do sexo feminino com idade média de 46,3 ($\pm 2,5$) anos. A descrição das pacientes está na Tabela I.

Tabela I – Caracterização da amostra.

| | Cirurgia | Tempo de pós-operatório (dias) | Palpação* | | Termografia* | |
|-------------|-----------|--------------------------------|-----------|-------|--------------|-------|
| | | | Inicial | Final | Inicial | Final |
| Paciente 1 | Abd+ lipo | 14 | 1 | 0 | 2 | 0 |
| Paciente 2 | Abd+ lipo | 20 | 1 | 0 | 2 | 0 |
| Paciente 3 | Abd+ lipo | 18 | 1 | 0 | 2 | 0 |
| Paciente 4 | Abd+ lipo | 17 | 1 | 0 | 2 | 0 |
| Paciente 5 | Abd | 17 | 1 | 0 | 2 | 0 |
| Paciente 6 | Abd | 40 | 3 | 1 | 3 | 1 |
| Paciente 7 | Abd | 41 | 3 | 1 | 3 | 1 |
| Paciente 8 | Abd | 43 | 3 | 1 | 3 | 1 |
| Paciente 9 | Abd | 45 | 3 | 1 | 3 | 1 |
| Paciente 10 | Abd | 730 | 3 | 2 | 3 | 1 |

Abd = abdominoplastia; Lipo = lipoaspiração; *Diferença estatisticamente significativa entre a avaliação inicial e final, pelo teste t pareado ($p < 0,0001$), adotado o valor de significância de 95%.

Conforme observado na Tabela I, ambas as avaliações de fibrose mostraram diferença estatisticamente significativas ($p < 0,0001$) comparando-se as avaliações iniciais e finais. É possível se inferir também que o tempo para início do tratamento da fibrose interfere no resultado após 10 atendimentos, pois a Paciente 10 iniciou o tratamento após dois anos da cirurgia e a palpação na avaliação não apresentou a mesma redução do quadro fibrótico.

Discussão

A principal limitação e dificuldade desta pesquisa foi o pequeno número de voluntárias da amostra. Isto ocorreu devido ao pequeno número de cirurgias plásticas de abdome realizadas pelo cirurgião plástico do local de estudo, pois o mesmo atua com maior ênfase em cirurgias de prótese mamária. Esta restrição na amostra impossibilitou a randomização da amostra em 2 grupos para a verdadeira verificação dos efeitos de cada tratamento proposto, portanto as generalizações restringem-se à população da qual foi extraída a amostra.

Para Vieira e Netz [20], a fibrose tecidual pode estar presente após procedimentos cirúrgicos em maior ou menor proporção e quanto antes se iniciar o tratamento pós-operatório, melhor o resultado final, pois ainda não está instalada a desorganização do colágeno. Borges [21] explica a existência de 03 fases no reparo tecidual, inflamatória, proliferativa e de remodelação; no presente estudo as pacientes se encontravam nas fases, proliferativa, e de remodelação.

As Pacientes 1, 2, 3, 4 e 5, que estavam na fase proliferativa, obtiveram reversão total do quadro de fibrose após submeter-se a DLM acompanhada de linfotaping. Acredita-se que o linfotaping promoveu uma melhora do metabolismo devido à drenagem linfática constante proporcionada por ele. Chou [22] obteve resultados semelhantes pós linfedema em membro superior associando linfotaping a DLM em pacientes mastectomizadas.

As Pacientes 6, 7, 8, 9 e 10 obtiveram resultados satisfatórios com a utilização do linfotaping juntamente com a DLM e terapia combinada, mesmo estando no pós-operatório tardio. Para Sant'Ana em sua revisão bibliográfica [11] a terapia combinada é um recurso disponível que pode ajudar a reverter o grau de fibrose por meio da ação da corrente Aussie associada ao ultrassom. De acordo com Silva *et al.* [4] o uso de terapia combinada somente é indicado após 40 dias de pós-operatório, quando a paciente se encontra na fase de remodelação cicatricial. Para Leal em sua revisão de literatura [23], a utilização do linfotaping em linfedema tem melhor resultado concomitante a terapia descongestiva e drenagem mecânica.

Quatro Pacientes, 1, 2, 3 e 4, realizaram associação de abdominoplastia e lipoaspiração o que pode levar a maior complicação tanto durante a cirurgia quanto no pós-operatório conforme constatado na revisão literária de Janete *et al.* [3]. Nesse caso de acordo com achados de Vieira e Netz [20], em sua revisão de literatura, o tratamento pós-operatório deve-se iniciar o mais precoce possível, para evitar possíveis complicações pós-cirúrgicas

como seroma, edema prolongado, equimoses refratárias e quadro algíco intenso. As pacientes aceitaram participar da pesquisa na fase profilática, utilizando DLM e linfotaping, permitindo uma reversão total do quadro fibrótico.

Quando a Paciente 10 aceitou participar da pesquisa estava no pós-operatório mais tardio, com 02 anos de cirurgia. Segundo Tacani *et al.* [8], quando mais tardio o tratamento para fibrose tecidual, pior seu prognóstico, todas as fases da cicatrização já estão acentuadas e desordem ou desorganização do colágeno também, dificultando ainda mais sua reorganização.

Para Sant'Ana [10] a terapia combinada é um recurso disponível que pode ajudar a reverter o quadro de fibrose. De acordo com Leal [23], o linfotaping associado a outras terapias mecânicas possibilita melhores resultados da terapia. Vale ressaltar que em nossas buscas literárias não foram encontradas pesquisas que comparem o uso do linfotaping como adjuvante às terapias da dermatofuncional. Sendo este estudo o começo de uma nova área a ser estudada.

Conclusão

Os protocolos propostos, DLM associada ao linfotaping para fase proliferativa do reparo tecidual e DLM associada à terapia combinada e ao linfotaping para a fase de remodelação mostraram resultados eficientes no tratamento de fibroses secundárias a cirurgias de abdominoplastia associadas ou não a lipoaspiração. Mais estudos devem ser realizados com uma amostra maior, comparando os protocolos e as fases de reparo tecidual, para verificar se cada protocolo apresenta bons resultados em outras fases de cicatrização.

Referências

1. Freitas CMSM, Lima RBT, Costa AS, Filho AL. O padrão de beleza corporal sobre o corpo feminino mediante o IMC. *Rev Bras Educ Fis Esporte* 2010;24(3):389-404.
2. Cunha H, Filho A, Camargo C, Bizzotto A. Lipoabdominoplastia no tratamento estético do abdome: experiência de 5 anos. *Rev Bras Cir Plast* 2012;27(2):301-8.
3. Janete PRS, Janete MCV, Barbosa ALM. Abdominoplastia: experiência clínica, complicações e revisão da literatura. *Rev Soc Bras Cir Plast* 2005;20(2):65-71.
4. Silva RM, Martins ALM, Maciel SLCF, Resende RARC, Mayer PF. Protocolo fisioterapêutico para o pós-operatório. *Ter Man* 2012;10(49):294-9.
5. Migotto JS, Simões NDP. Atuação fisioterapêutica dermato funcional no pós-operatório de cirurgias plásticas. *Rev Eletrônica Gestão & Saúde* 2013;04(01):1646-58.
6. Soares RG. Drenagem linfática manual como coadjuvante no pós-operatório de abdominoplastia. *Revista Presciência* 2012;71-82.
7. Flores A, Brum KO, Carvalho RM. Análise descritiva do encaminhamento médico a tratamentos fisioterapêuticos dermato-funcionais nos períodos pré e pós-operatório de cirurgias plásticas cosméticas. *O mundo da Saúde* 2011;7:408-14.
8. Tacani RE, Tacani OM, Liebano RE. Intervenção fisioterapêutica nas sequelas de drenagem linfática manual iatrogênica: relato de caso. *Fisioter Pesq* 2011;18(2):188-94.
9. Menezes RC, Silva SG, Ribeiro ER. Ultrassom no tratamento do fibro edema gelóide. *Revista Eletrônica Inspirar* 2009;1(1).
10. Sant'Ana. Fundamentação teórica para terapia combinada heccus® - Ultrassom e Corrente Aussie no tratamento da lipodistrofia ginóide e da gordura localizada. *Revista Brasileira de Ciência & Estética* 2010;1(1).
11. Agne JE, Felin IPD, Bertonchele CM. Análise histológica comparativa do tecido cutâneo e subcutâneo submetido à radiofrequência capacitiva não ablativa em sujeito com indicação prévia de abdominoplastia. *Revista Kinesia* 2011;3.
12. Tsai HJ, Yang JL, Huang CS, Tsauo JY. Could Kinesio tape replace the bandage in decongestive lymphatic therapy for breast-cancer-related lymphedema? A pilot study. *Sup Care Cancer* 2009;17(11):1353-60.
13. Fu TC, Wong AMK, Pei YC, Wu KP, Chou SW, Lin YC. Effect of Kinesio taping on muscle strength in athletes - A pilot study. *J Sci Med Sport* 2008;11(11):198-20.
14. Kase K, Hashimoto T, Okane T. Kinesio taping perfect manual: Amazing taping therapy to eliminate pain and muscle disorders. Kinesio Taping Association 1998.

15. Kraocz M, Bogacz K, Luniewski J, Szczegielniak J. The influence of taping on the effects of physiotherapy in patients after laparoscopic cholecystectomy. *Scientific World Journal* 2012.
16. Chen CH, Huang TS, Chai HM, Jam MH, Lin JJ. Two stretching treatments for the hamstrings: proprioceptive neuromuscular facilitation versus Kinesio taping. *J Sports Rehabil* 2013;22(1):59-66.
17. González-Iglesias J, Fernández-de-Las-Peñas C, Cleland JA, Huijbregts P, Del Rosario Gutiérrez-Vega M. Short-term effects of cervical Kinesio Taping on pain and cervical range of motion in patients with acute whiplash injury: A randomized clinical trial. *J Ortho Sport Phys Ther* 2009;39(7):515-21.
18. Hoyo M, Álvarez MA, Sañudo B, Carrasco L, Dominguez S. Immediate effect of Kinesio taping on muscle response in vogue elite soccer players. *J Sport Rehabil* 2013;22(1):53-8.
19. Lisboa FLF, Meyer PF, Alves DK, Wanderley SC. Um protocolo para avaliação fisioterapêutica dos níveis de fibrose cicatricial em pós-operatório de lipoaspiração associado ou não a abdominoplastia. *Reabilitar* 2003;5(19).
20. Vieira TS, Netz DJ. A formação da fibrose cicatricial no pós cirúrgico de cirurgia estética e seus possíveis tratamentos: artigo de revisão. *Balneário Camboriú: Universidade do Vale do Itajaí*; 2012.
21. Borges FS. *Dermato-Funcional: modalidades terapêuticas nas disfunções estéticas*. 2 ed. São Paulo: Phorte; 2010. p.541.
22. Chou YH, Li SH, Liao SF, Tang HW. Case reprt: Manual lymphatic drainage and kinesio taping in the secondary malignant breast cancer-related lymphedema in an arm with arteriovenous (A-V) fistula for hemodialysis. *Am J Hosp Palliat Care* 2013; 30(5):503-6.
23. Leal NFB, Carrara HHA, Vieira KF, Ferreira CH. Tratamentos fisioterapêuticos para o linfedema pós-câncer de mama: uma revisão de literatura. *Rev Latinoam Enferm* 2009;17(5).